



Embarazo en paciente de 45 años consecutivo a la reactivación folicular, doble estimulación y evaluación de aneuploidias

Pregnancy in a 45-year-old patient following follicular reactivation, double stimulation, and aneuploidy assessment.

Stephany Priscila Zambrano Terrazas,¹ Sandra Aguilar Ruíz,² Beatriz Alegría González García,² Leticia Alba Quiroz,² Manuel Gerardo Leal Almeida,³ Jaime Arturo Escárcega Preciado⁴

Resumen

ANTECEDENTES: La disminución de la reserva ovárica en mujeres de edad avanzada representa un reto debido a la limitada respuesta a la estimulación ovárica y a las bajas tasas de embarazo. En ese contexto, las estrategias con plasma rico en plaquetas y la doble estimulación ovárica han surgido como posibles alternativas.

CASO CLÍNICO: Paciente de 45 años, menarquia a los 14 años, con ciclos regulares (30 × 5), índice de masa corporal de 24 kg/m², cesárea indicada por circular de cordón, mastoplastia de aumento y antecedente familiar de primer grado con hipotiroidismo. Citología cervical reciente negativa. Sin pareja actual, con infertilidad secundaria de cuatro años. Se efectuó la aplicación intraovárica y endometrial de plasma rico en plaquetas, seguida de estimulación ovárica mediante un protocolo DuoStim. Se obtuvieron cuatro blastocistos, de los que se tomó una biopsia de trofoectodermo para análisis genético preimplantacional, con el fin de evaluar aneuploidias. Dos embriones fueron euploides. La transferencia de ambos embriones se hizo enseguida de la preparación endometrial con ciclo artificial. La prueba de embarazo fue positiva, confirmada con la ecografía transvaginal, con embrión viable y actividad cardíaca. Se obtuvo un recién nacido vivo y sano.

CONCLUSIONES: El caso reportado sugiere que la combinación de estrategias de reactivación folicular con plasma rico en plaquetas, doble estimulación ovárica y selección embrionaria mediante diagnóstico genético puede constituir una alternativa de tratamiento en pacientes con baja reserva ovárica. No obstante, se requieren estudios controlados para establecer su eficacia y seguridad.

PALABRAS CLAVE: Reserva ovárica; edad avanzada; estimulación ovárica; plasma rico en plaquetas; doble estimulación ovárica; DuoStim; ecografía transvaginal.

Abstract

BACKGROUND: The decline in ovarian reserve in older women poses a challenge due to limited response to ovarian stimulation and low pregnancy rates. In this context, strategies involving platelet-rich plasma and dual ovarian stimulation have emerged as potential alternatives.

CLINICAL CASE: A 45-year-old patient, menarche at age 14, with regular cycles (30 × 5), a body mass index of 24 kg/m², a caesarean section due to cord entanglement, breast augmentation, and a first-degree family history of hypothyroidism. Recent cer-

¹ Médico residente del segundo año de biología de la reproducción humana, Universidad Autónoma de Chihuahua, Chihuahua.

² Bióloga adscrita.

³ Médico adscrito con especialidad en biología de la reproducción humana, Universidad Autónoma de Chihuahua, Chihuahua.

⁴ Profesor titular de la especialidad en biología de la reproducción humana, Universidad Autónoma de Chihuahua, Chihuahua.

Hospital Star Médica, Centro de Fertilidad de Chihuahua Gestare Star Médica, Chihuahua, Chihuahua.

Recibido: diciembre 2025

Aceptado: abril 2026

Correspondencia

Stephany Priscila Zambrano Terrazas
stephanyzamterr@gmail.com

Este artículo debe citarse como: Zambrano-Terrazas SP, Aguilar-Ruíz S, González-García BA, Alba-Quiroz L, Leal-Almeida MG, Escárcega-Preciado JA. Embarazo en paciente de 45 años consecutivo a la reactivación folicular, doble estimulación y evaluación de aneuploidias. Reproducción (México) 2026; 17: 1-6.

vical cytology was negative. Currently without a partner, with a four-year history of secondary infertility. Intraovarian and endometrial application of platelet-rich plasma was performed, followed by ovarian stimulation using a DuoStim protocol. Four blastocysts were obtained, from which a trophoctoderm biopsy was taken for preimplantation genetic analysis to evaluate aneuploidies. Two embryos were euploid. Both were transferred following endometrial preparation with an artificial cycle. The pregnancy test was positive, and clinical pregnancy was confirmed by transvaginal ultrasound showing a viable embryo and cardiac activity. A live, healthy newborn was delivered.

CONCLUSIONS: The reported case suggests that the combination of follicular reactivation strategies, using platelet-rich plasma, double ovarian stimulation, and embryo selection via genetic diagnosis, may constitute a therapeutic alternative in patients with low ovarian reserve. However, controlled studies are required to establish its efficacy and safety.

KEYWORDS: Ovarian reserve; Advanced age; Ovarian stimulation; Platelet-rich plasma; Double ovarian stimulation; DuoStim; Transvaginal ultrasound.

ANTECEDENTES

La disminución de la reserva ovárica se asocia, a menudo, con infertilidad, especialmente en mujeres mayores de 40 años. Se caracteriza por una respuesta subóptima a la estimulación ovárica controlada, con escasa recuperación de ovocitos y bajas tasas de embarazo. A pesar de los avances en técnicas de reproducción asistida, este perfil clínico sigue siendo un desafío de tratamiento.¹

Los marcadores más utilizados para evaluar la reserva ovárica son la hormona antimülleriana y el recuento de folículos antrales, aunque su interpretación sigue siendo retrospectiva porque la verdadera reserva ovárica solo se revela durante el tratamiento.²

Para mejorar la respuesta de pacientes con disminución de la reserva ovárica se han propuesto varias estrategias: indicación de hormona del crecimiento (GH), protocolos de estimulación en fase lútea o inicio aleatorio y, en especial, el protocolo de doble estimulación (DuoStim).

Todas buscan optimizar la recuperación de ovocitos en un periodo corto.³ La donación de óvulos sigue siendo la opción con mayor tasa de éxito, aunque muchas pacientes la rechazan por motivos personales, éticos o económicos.⁴

En este contexto, el plasma autólogo, rico en plaquetas, ha emergido como una alternativa innovadora.⁵ Sus factores de crecimiento podrían estimular la foliculogénesis, mejorar la vascularización del tejido ovárico y favorecer la receptividad del endometrio. En estudios preliminares se han reportado aumentos en las concentraciones de hormona antimülleriana, disminución de las concentraciones de FSH, retorno de la menstruación y mejoras en la calidad de los embriones.⁶ Si bien los efectos se observan, principalmente, en los primeros tres meses posteriores a la aplicación, también se han documentado respuestas tempranas, lo que sugiere una posible acción directa en los folículos antrales existentes.⁷

Esos hallazgos abren la puerta a nuevas posibilidades de tratamiento en medicina de la



reproducción, aunque se requieren más estudios controlados para validar su eficacia y seguridad a largo plazo.

CASO CLÍNICO

Paciente de 45 años, con menarquía a los 14 años, con ciclos regulares (30 × 5), índice de masa corporal de 24 kg/m², cesárea indicada por circular de cordón, mastoplastia de aumento y antecedente familiar de primer grado con hipotiroidismo. Citología cervical reciente negativa. Sin pareja actual, con infertilidad secundaria de cuatro años. Sin antecedente de enfermedades crónicas ni consumo de sustancias tóxicas.

En mayo del 2024 se practicó el primer ciclo de *DuoStim*. A partir del segundo día y hasta el día 9 del ciclo se le administraron 150 UI de Gonal-F® (Merck Serono) y misma dosis de Pergoveris® (Merck Serono). Se indicó un protocolo de antagonista (Cetrotide®, Merck Serono) con 0.25 mg del día 5 al 10. La ovulación se indujo con 250 µg/0.5 mL de Ovidrel® (Merck Serono), con obtención de cinco ovocitos (dos MII y tres MI); dos fertilizaron, pero ambos tuvieron detención del desarrollo. Reporte de las concentraciones de hormonas basales: FSH 4.6 UI/L, LH 6.83 UI/L, estradiol 240.7 pg/mL y hormona antimülleriana 0.410 ng/mL. Conteo de folículos antrales: un folículo por ovario; endometrio de 5 mm. Posteriormente se practicó la reactivación folicular mediante la administración autóloga de plasma rico en plaquetas. Previo al procedimiento se obtuvieron las concentraciones hormonales basales.

En condiciones de ayuno se llevó a cabo la recolección de aproximadamente 100 mL de sangre periférica autóloga que, enseguida, se procesó mediante un sistema automatizado de aféresis (Trima Accel®), que permite la separación continua de los componentes sanguíneos por centrifugación, con obtención de una fracción plasmática enriquecida en plaquetas en un sistema cerrado.

El concentrado plaquetario obtenido se cargó en una jeringa de 20 mL, a la que se agregó gonadotropina (Pergoveris® 150 UI), y se administró con una aguja de aspiración folicular calibre 17 G, previa sedación y mediante acceso transvaginal ecoguiado. Se infiltraron 5 mL en cada ovario a través del fondo de saco vaginal y 10 mL en torno del endometrio mediante cánula de transferencia embrionaria tipo Wallace®.

A la semana del procedimiento se observó un incremento en el conteo de folículos antrales (tres por ovario) y un endometrio de 8 mm. Al mes del procedimiento se repitieron los estudios hormonales con reporte de: FSH 2.77 UI/L, LH 1.77 UI/L, estradiol 156.33 pg/mL y hormona antimülleriana 0.182 ng/mL.

Enseguida se inició un nuevo ciclo de *DuoStim*. A partir del segundo día y hasta el día 9 del ciclo se administraron 75 UI de Gonal-F® y 150 UI de Pergoveris®, con protocolo de antagonista mediante 0.25 mg de Cetrotide® del día 5 al 10. La ovulación se indujo con doble disparo de 250 µg/0.5 mL de Ovidrel® y 0.2 mg de Gonapeptyl Daily® (Ferring). En la aspiración efectuada el día 12 se recuperaron siete ovocitos MII, de los que seis fertilizaron y se obtuvieron tres blastocistos.

Al quinto día posterior se inició la segunda fase del *DuoStim* con el mismo esquema, con obtención de dos ovocitos MII, de los que uno fertilizó y alcanzó estadio de blastocisto. A los cuatro blastocistos se les tomó una biopsia de trofoectodermo en estadio de blastocisto expandido, mediante técnica combinada que incluye apertura asistida por láser de la zona pelúcida, seguida de disección mecánica (*blunt technique*) para la separación celular. Este último es el procedimiento predominante durante el periodo de estudio, que se llevó a cabo con microscopia invertida con micromanipulación.

Los resultados fueron: un blastocisto en día 5 euploide (46, XX), calidad 2CC; dos blastocistos

en día 6, uno euploide (46, XX), calidad 4AB y otro con aneuploidias múltiples; y un blastocisto adicional clasificado como embrión caótico. Posteriormente se practicó la hidrosonografía, que se reportó sin alteraciones; la biopsia de endometrio con inmunohistoquímica para CD138 y MUM1 se reportó negativa para endometritis crónica. Con base en esos hallazgos se procedió a la preparación del endometrio mediante valerato de estradiol y soporte con progesterona vaginal (200 mg cada 12 horas) y gel de progesterona al 8% (Crinone®) cada 24 horas. En el día 17 del ciclo se transfirieron dos blastocistos euploides.

Nueve días después, la prueba de β -hCG resultó positiva. La ecografía transvaginal a las tres semanas confirmó el embarazo clínico, con embrión viable y actividad cardíaca (**Figura 1**). La gestación evolucionó favorablemente, con obtención mediante cesárea a las 38 semanas de un recién nacido vivo y sano.

DISCUSIÓN

El caso reportado ilustra cómo el uso de plasma autólogo rico en plaquetas puede favorecer

la recuperación funcional del tejido ovárico y endometrial, reflejada en una mejoría de los parámetros ecográficos y en la respuesta clínica, incluso en pacientes con muy bajas concentraciones de hormona antimülleriana. A pesar de la disminución posterior de estas concentraciones se observó una respuesta ovárica más favorable en comparación con ciclos previos, lo que sugiere un posible efecto en la activación de folículos en desarrollo.

La aplicación intraovárica de plasma rico en plaquetas se ha descrito como una estrategia potencial para mejorar la función ovárica en pacientes con reserva ovárica disminuida. Sfakianoudis y colaboradores reportaron, en series prospectivas y casos clínicos, incrementos en las concentraciones de hormona antimülleriana, recuperación de la actividad folicular y embarazos clínicos, incluso en pacientes de edad materna avanzada, lo que respalda la posibilidad biológica de esta intervención.⁸

Hasta donde alcanza nuestro conocimiento, no existen estudios publicados y arbitrados en población mexicana que documenten embarazos clínicos posteriores a la aplicación intraovárica

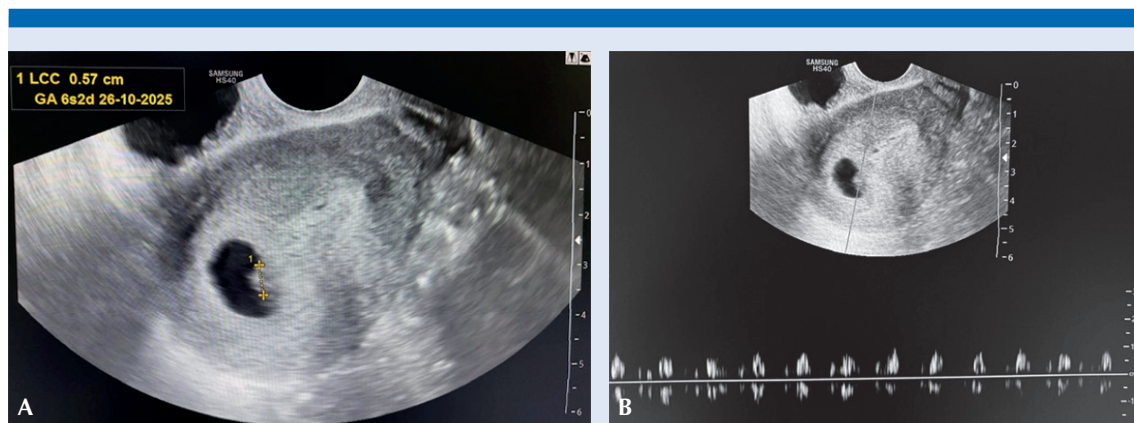


Figura 1. Ultrasonido transvaginal que documentó el embarazo clínico. **A)** Saco gestacional intrauterino con embrión visible y longitud cráneo-caudal compatible con semanas tempranas de gestación. **B)** Registro de actividad cardíaca embrionaria.



de plasma rico en plaquetas. No obstante, las observaciones preliminares comunicadas en foros nacionales, como las reportadas por Arriaga-Michel y colaboradores, han descrito un incremento en la cantidad de ovocitos recuperados luego de su aplicación, lo que sugiere una posible respuesta ovárica favorable en este grupo de pacientes.⁹

En relación con las aneuploidias observadas, en particular las múltiples y con patrones caóticos, es importante considerar que la edad materna avanzada constituye el principal factor asociado con las alteraciones cromosómicas embrionarias. A partir de los 40 años se incrementa la probabilidad de errores en la segregación cromosómica durante la meiosis, secundarios a la disfunción del huso meiótico y al envejecimiento de los ovocitos, lo que se traduce en una mayor proporción de embriones aneuploides. En este contexto, los hallazgos observados en la paciente del caso resultan concordantes con lo reportado en la bibliografía.¹⁰

Si bien el plasma rico en plaquetas se ha propuesto como una estrategia para mejorar la función ovárica mediante la liberación de factores de crecimiento y la posible activación folicular, hasta el momento no existe evidencia concluyente que demuestre una relación directa entre su aplicación y un incremento en la tasa de aneuploidias. Sin embargo, no puede descartarse del todo su posible influencia en la dinámica de maduración ovocitaria, lo que representa un área de interés para futuras investigaciones.

La doble estimulación permitió optimizar el tiempo y aumentar la cantidad de embriones en un solo ciclo, lo que resulta especialmente relevante en pacientes con tiempo reproductivo limitado. Asimismo, la incorporación del diagnóstico genético preimplantacional permitió la selección de embriones euploides, lo que favoreció una transferencia embrionaria dirigida y redujo el riesgo de pérdida gestacional. En este

caso, ello se tradujo en un embarazo clínico en evolución que culminó en el nacimiento de un recién nacido vivo y sano.

A pesar de los resultados alentadores descritos en reportes aislados y estudios observacionales, la aplicación intraovárica de plasma rico en plaquetas sigue considerándose una intervención experimental. Diversas sociedades científicas han insistido en la necesidad de estudios controlados y con mayor tamaño de muestra antes de recomendar su aplicación rutinaria en la práctica clínica.¹¹

Si bien se trata de una observación clínica individual, los hallazgos son relevantes y deben interpretarse con cautela. Se requiere mayor evidencia para establecer protocolos estandarizados; sin embargo, esta experiencia aporta elementos en favor de la preferencia de estrategias regenerativas en pacientes con reserva ovárica disminuida que buscan preservar su potencial reproductivo sin recurrir a la donación de óvulos.

CONCLUSIÓN

La combinación de estrategias regenerativas, como el plasma rico en plaquetas con protocolos intensivos de estimulación ovárica y selección genética embrionaria, puede ofrecer una alternativa real para pacientes con reserva ovárica sumamente disminuida. Este enfoque personalizado permitió lograr un embarazo clínico en una paciente de 45 años, lo que muestra que aún en contextos complejos es posible ampliar las oportunidades reproductivas con métodos innovadores.

REFERENCIAS

1. Tehraninejad ES, Razavi MO, Tarafdari Menshadi A, Shariat M, et al. How does platelet-rich plasma injection in ovaries of poor responders affect the retrieved oocytes and anti-Müllerian hormone: a clinical trial. *J Fam Reprod Health* 2023; 17: 165-173. <https://doi.org/10.18502/jfrh.v17i3.13539>

2. Cedars MI. Managing poor ovarian response in the patient with diminished ovarian reserve. *Fertil Steril* 2022; 117: 655-656. <https://doi.org/10.1016/j.fertnstert.2022.02.026>
3. Cerrillo M, Cecchino GN, Toribio M, García-Rubio MJ, et al. A randomized, non-inferiority trial on the DuoStim strategy in PGT-A cycles. *Reprod Biomed Online* 2023; 46: 536-42. <https://www.sciencedirect.com/science/article/abs/pii/S1472648322008239#:~:text=https%3A//doi.org/10.1016/j.rbmo.2022.11.012>
4. Éliás M, Kónya M, Kekk Z, et al. Platelet-rich plasma (PRP) treatment of the ovaries significantly improves fertility parameters and reproductive outcomes in diminished ovarian reserve patients: a systematic review and meta-analysis. *J Ovarian Res* 2024; 17: 104. <https://doi.org/10.1186/s13048-024-01423-2>
5. Sharara FI, Lelea LL, Rahman S, et al. A narrative review of platelet-rich plasma in reproductive medicine. *J Assist Reprod Genet* 2021; 38: 1003-1012. <https://pmc.ncbi.nlm.nih.gov/articles/PMC8190208/>
6. Hajipour H, Farzadi L, Latifi Z, Keyhanvar N, et al. An update on platelet-rich plasma therapy in endometrium and ovary related infertilities: clinical and molecular aspects. *Syst Biol Reprod Med* 2021;67: 177-188. <https://www.tandfonline.com/doi/full/10.1080/19396368.2020.1862357#:~:text=https%3A//doi.org/10.1080/19396368.2020.1862357>
7. Seckin S, Ramadan H, Mouanness M, Turkgeldi E, et al. Ovarian response to intraovarian platelet-rich plasma administration: hypotheses and potential mechanisms of action. *J Assist Reprod Genet* 2022; 39: 37-61. <https://pmc.ncbi.nlm.nih.gov/articles/PMC8866624/>
8. Sfakianoudis K, Simopoulou M, Nitsos N, Pantou A, et al. Autologous platelet-rich plasma ovarian infusion improves ovarian response and pregnancy outcome in women with poor ovarian reserve: a prospective study. *J Clin Med* 2019; 8: 1137. <https://pmc.ncbi.nlm.nih.gov/articles/PMC12495630/>
9. Arriaga-Michel IA, García-Amador MI, Ruvalcaba-Castellón LA. Efectos de la aplicación intraovárica de plasma rico en plaquetas autólogo en la cantidad de ovocitos aspirados. *Reproducción (México)* 2024;15 (Supl 1): S1-S31.
10. Thomas C, Cavazza T, Schuh M. Aneuploidy in human eggs: contributions of the meiotic spindle. *Biochem Soc Trans* 2021; 49: 107-118. <https://www.sciencedirect.com/org/science/article/pii/S1470875221001847#:~:text=https%3A//doi.org/10.1042/BST20200043>
11. ESHRE Guideline Group on Ovarian Stimulation. Ovarian rejuvenation techniques including platelet-rich plasma: a critical appraisal. *Hum Reprod Open* 2020; 2020 (2): hoaa020. <https://www.eshre.eu/Guidelines-and-Legal/Guidelines/Ovarian-Stimulation-in-IVF-ICSI>