



Exposición de caso clínico tratado con menotropinas (Merapur®): cáncer de endometrio y embarazo

Clinical case report treated with menotropins (Merapur®): endometrial cancer and pregnancy.

Rosa María Elena Pérez-Álvarez,¹ Jorge Alberto Campos-Cañas,² Oliver Paul Cruz-Orozco,³ Juan David Soriano-Jiménez⁴

Resumen

El cáncer de endometrio afecta a 5% de las mujeres menores de 40 años de edad. Al detectarse en estadio temprano con paridad insatisfecha, puede recurrirse al manejo conservador con buenos resultados y baja tasa de recurrencia. Se comunica el caso de una paciente de 29 años, referida en 2012 por padecer adenocarcinoma de endometrio tipo endometriode grado I y con deseo de embarazo a corto plazo. Fue tratada con progestinas y tuvo remisión, por lo que se realizó fertilización *in vitro* en 2014. Se indicó FSHr con protocolo antagonista, obteniéndose el día de disparo 3 folículos ≥ 18 mm y 12 ovocitos recuperados. El 50% de éstos eran maduros y la mitad fertilizó, 25% correspondió al total de ovocitos recuperados. Con los dos embriones transferidos no se logró embarazo. El segundo ciclo de fertilización *in vitro* se efectuó en 2015: se agregaron menotropinas a la FSHr con protocolo agonista largo. Se obtuvieron seis folículos ≥ 18 mm el día del disparo, recuperándose 14 ovocitos. El 92.8% eran maduros y de éstos 84.6% fertilizó, que representó 78.5% del total de ovocitos recuperados. Se transfirieron tres embriones con lo que se logró embarazo gemelar triple, que resultó en tres recién nacidos vivos en casa. La suplementación de LH probablemente se asoció con mejoría en la calidad ovocitaria, que resultó en un embarazo con nacido vivo.

PALABRAS CLAVE: fertilización *in vitro*; cáncer de endometrio; menotropinas.

Abstract

Approximately 5% of endometrial cancers are diagnosed in young women under the age of 40 years. If detected early, conservative management can treat endometrial cancer with good results and low recurrence rate in women with unfulfilled wishes to conceive. This paper reports the case of 29-year-old woman who was referred in 2012 for having endometrioid endometrial adenocarcinoma stage I and wishing pregnancy in the short term. The patient was managed with progestins, achieving remission of endometrial cancer. She underwent *in vitro* fertilization (IVF) in 2014. The antagonist protocol was prescribed with rFSH, obtaining three follicles ≥ 18 mm and 12 retrieved oocytes on trigger day. Among the oocytes, 50% were mature and half were fertilized, corresponding to 25% of total oocytes retrieved. Two embryos were transferred, but pregnancy was not achieved. In the second IVF cycle in 2015, menotropins were added to rFSH in a long agonist protocol. Six follicles ≥ 18 mm and 14 oocytes were obtained on trigger day. Among the oocytes retrieved, 92.8% were mature and 84.6% were fertilized, representing 78.5% of total oocytes retrieved. Three embryos were transferred, achieving triplet pregnancy and three live births at home.

KEYWORDS: *In vitro* fertilization; Endometrial neoplasms; Menotropins.

¹ Médico residente de sexto año de Biología de la Reproducción Humana.

² Coordinador de Reproducción Asistida, Biólogo de la Reproducción Humana.

³ Adscrito al servicio de Cirugía Endoscópica Ginecológica. Biólogo de la Reproducción Humana.

⁴ Adscrito al servicio de Patología. Instituto Nacional de Perinatología Isidro Espinosa de los Reyes, Ciudad de México.

Recibido: julio de 2017

Aceptado: abril de 2018

Correspondencia

Rosa María Elena Pérez-Álvarez
draperezalvarez@gmail.com

Este artículo debe citarse como

Pérez-Álvarez RME, Campos-Cañas JA, Cruz-Orozco OP, Soriano-Jiménez JD. Exposición de caso clínico con menotropinas (Merapur®): cáncer de endometrio y embarazo. Reproducción (México). 2018 abril-junio;9(2):38-46.



ANTECEDENTES

El riesgo total estimado de cáncer en mujeres menores de 39 años se estima en 1 por cada 39.¹ El cáncer de endometrio es el cáncer ginecológico más frecuente en países industrializados² y sólo 5% afecta a menores de 40 años.³ En este grupo de pacientes jóvenes puede encontrarse a menudo antecedente de disfunción ovárica, anovulación, infertilidad y obesidad.^{4,5}

Si la paciente se encuentra en un estadio temprano bien diferenciado y con paridad no satisfecha, es posible recurrir al manejo conservador con progestinas con buenos resultados y baja tasa de recurrencia.^{6,7} El estadio temprano se interpreta como la paciente con un tumor grado 1 bien diferenciado, ausencia de invasión linfática, vascular o miometrial, metástasis a distancia o masas anexiales sospechosas. Estas pacientes deben seleccionarse cuidadosamente, indicándose y dándoles seguimiento cada 3 a 6 meses con estudios de imagen, histeroscopia y biopsia endometrial, debido a que no van a ser estadificadas quirúrgicamente.⁸ Debido al alto riesgo de recurrencia, el tratamiento de elección del cáncer de endometrio es la histerectomía total con salpingooforectomía bilateral posterior a un embarazo exitoso.^{9,10}

En estos tiempos la maternidad se ha retrasado y existe mayor número de mujeres que, al padecer cáncer a una edad muy temprana, aún no han cumplido sus planes de construir una familia. En estos casos las técnicas de reproducción asistida acompañadas de un tratamiento de hiperestimulación ovárica juegan un papel muy importante. Uno de los medicamentos frecuentemente prescritos en estos tratamientos de estimulación ovárica son las menotropinas gracias al beneficio que podrían ofrecer la FSH y la LH en ellas contenidas.

Se comunica el caso clínico de una paciente joven con una enfermedad infrecuente, como lo es el cáncer de endometrio a los 29 años de edad, a quien se le indicó tratamiento conservador por deseo de embarazo; también se reporta el resultado de la estimulación ovárica en un ciclo de fertilización *in vitro* en su pronóstico reproductivo.

CASO CLÍNICO

Paciente femenina de 29 años de edad, con ciclos menstruales regulares e índice de masa corporal (IMC) de 27, que consultó a médico privado en marzo de 2012 por sangrado uterino anormal abundante sin datos de descompensación hemodinámica. El ultrasonido reportó engrosamiento endometrial de 22 mm, con masa heterogénea de 24 x 18 mm en el útero; en medio privado se realizó biopsia por aspiración con revisión de laminillas el 20 de abril de 2012 en el Centro Médico Nacional La Raza, que concluyó el diagnóstico de adenocarcinoma de endometrio tipo endometriode grado I asociado con hiperplasia compleja con atipia-lesión polipoide. La paciente deseaba preservación de la fertilidad, por lo que fue referida de Veracruz al Instituto.

El ultrasonido ginecológico intrahospitalario reportó endometrio engrosado de 20 mm, se indicó legrado uterino instrumentado (LUI) y toma de biopsia fraccionada. La resonancia magnética nuclear (**Figura 1**), reportó enfermedad limitada al endometrio.

La biopsia de endometrio (**Figuras 2 y 3**) reportó adenocarcinoma de endometrio papilar grado I, sin signos histológicos de invasión, secundario a hiperestrogenismo persistente por anovulación crónica.

El servicio de Oncología explicó las opciones de tratamiento de cáncer endometrial. La paciente tuvo criterios para tratamiento preservador de la fertilidad, por encontrarse la enfermedad confi-

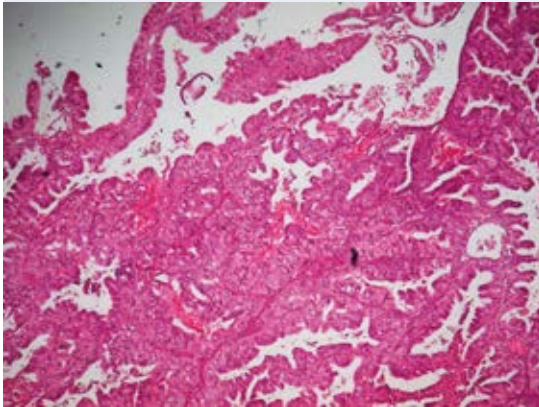


Figura 1. Reporte de biopsia. Carcinoma endometrial de tipo endometriode con patrón de crecimiento glandular confluyente, espalda con espalda, sin estroma y epitelio proliferante que adquiere una conformación velloglandular.

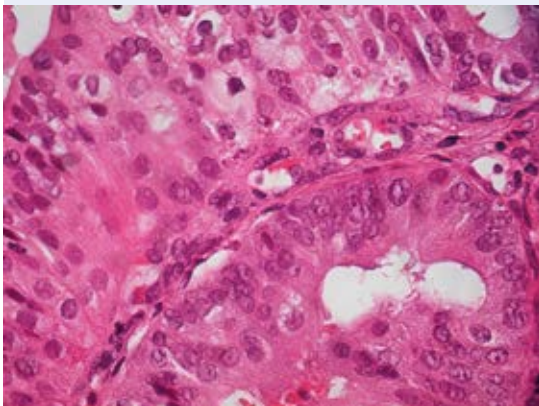


Figura 2. Reporte de biopsia. Con mayor aumento se observa estratificación nuclear del epitelio glandular y núcleos redondos, vesiculosos y claros que son signos de atipia.

nada al endometrio evidenciado por resonancia magnética nuclear y por el resultado histológico descrito, por lo que se decidió intentar manejo conservador y búsqueda de embarazo. Se inició tratamiento con megestrol a dosis de 160 mg/día durante tres meses.

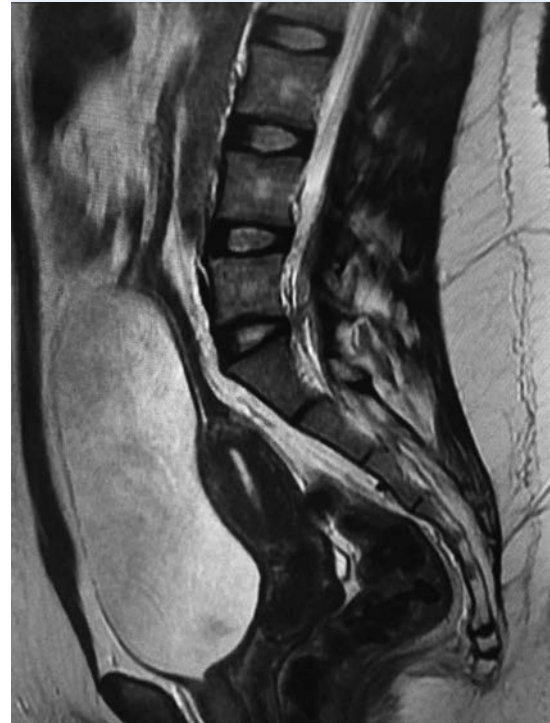

Figura 3. Resonancia magnética. Al colocar medio de contraste se observa realce en el endometrio, confinado al útero. No se observa afección miometrial ni extensión al cuello uterino.

La histeroscopia de control y el legrado uterino instrumentado cuatro meses después corroboraron persistencia de la enfermedad, por lo que la paciente continuó con megestrol durante tres meses más, sustituyéndose luego por un dispositivo intrauterino LNG-IUS (Mirena®, Bayer, Turku, Finlandia) con progestinas intrauterinas de liberación prolongada.

La paciente tuvo remisión de la enfermedad, por lo que fue apta para someterse a una técnica de reproducción asistida dos años posteriores a su diagnóstico. En el primer ciclo de fertilización *in vitro* (FIV), realizado en mayo de 2014, se sometió a estimulación ovárica con hormona folículo estimulante recombinante (FSHr) (Gonal-F; Serono International SA Ginebra, Suiza), más un



antagonista de GnRH en protocolo flexible (cetorelix, Cetrotide; Merck, Brasil) a dosis de FSHr de 225 UI/día por nueve días más y cetorelix 0.25 mg/día durante cuatro días (**Cuadro 1**). En el seguimiento folicular el día de la inducción de ovulación con hormona gonadotrofina coriónica humana, la paciente tenía un total de 23 folículos, tres de ellos con diámetro > 18 mm. El día de la captura ovular se obtuvieron 12 ovocitos, seis de ellos maduros en metafase II, tres de los cuales fertilizaron, lo que correspondió a 25% del total de ovocitos recuperados. Se transfirieron dos embriones (un embrión de siete células calidad III y un embrión de seis células calidad III). No se logró el embarazo y no quedó ningún embrión vitrificado.

En noviembre de 2015 se realizó histeroscopia de consultorio de segunda mirada previo al se-

gundo ciclo de fertilización *in vitro* en noviembre 2015, se observó cavidad amplia y sin lesión aparente, realizándose activación endometrial por daño mínimo (**Figura 4**). Se agregaron menotropinas (Merapur®, Ferring Pharmaceuticals, Alemania; lote número L11324AA) a la FSHr en el protocolo agonista largo. La dosis prescrita fue de FSH 150 UI/día durante 10 días, Merapur 75 UI/día por cinco días y 150 UI/día durante cinco días. Se administró agonista de GnRH (Lucrin, acetato de leuprorelina) en protocolo largo.

Como resultado de la estimulación se obtuvieron 16 folículos en total, 6 folículos mayores a 18 mm el día de la inducción de la ovulación y se recuperaron 14 ovocitos (**Cuadro 2**). De los 14 ovocitos recuperados, 92.8% fueron maduros (13 ovocitos), con tasa de fertilización de 84.6% (11 ovocitos fertilizados), lo que significa 78.5%

Cuadro 1. Protocolo de estimulación antagonista (2014)

Día ciclo	2	3	4	5	6	7	8	9	10	11	12	13
Fecha	25.04	26	27	28	29	30	01.05	02	03	04	05	06
FSH	225 UI	225 UI	225 UI	225 UI	225 UI	225 UI	225 UI	225 UI	225 UI	O		C
HMG										V		A
Antagonista						0.25 mg	0.25 mg	0.25 mg	0.25 mg	I		P
E2	14 pg/mL					816		1189		D		T
LH	2.6 mUI/mL					0.995		13.2		R		U
FSH	3.4 mUI/mL									E		R
P4						0.539		0.75		L		A
US	Día 2 basal: útero 5.3 x 3.6 x 5 OD 25 x 23 x 33 vol 5.2 OI 24 x 25 x 12 vol 3.9											
OD	0					8, 8, 7, 7, 3 < 5 mm		10, 14, 11, 13, 9, 8, 12, 15, 13, 13, 16, 10, 13		14, 18, 15, 17, 13, 12, 19, 17, 17, 20, 14, 17		
OI	5 < 5 mm					3 < 6 mm		12, 11, 11, 10, 10, 13, 11, 8, 11, 11		16, 15, 15, 14, 14, 17, 15, 12, 15, 15		
Endometrio	4 mm					5		10				11

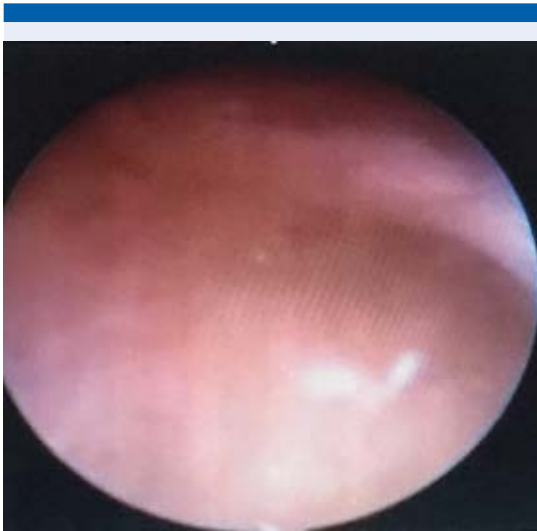


Figura 4. Histeroscopia de segunda mirada previo al ciclo de FIV. Se observa cavidad amplia.

del total de ovocitos recuperados. Se transfirieron tres embriones: un embrión de 6 células calidad III, un embrión de 5 células calidad III y un embrión de 4 células calidad III. No se vitrificó ningún embrión. La paciente tuvo prueba de embarazo positiva, con β -HCG 964 mUI/mL, que corroboró el embarazo clínico por existencia de tres sacos gestacionales con embriones en su interior con latido cardíaco. El **Cuadro 3** muestra un cuadro comparativo de ambos esquemas prescritos en los ciclos de fertilización *in vitro*.

A las 13 semanas de gestación se realizó ultrasonido de segundo nivel del primer trimestre, que corroboró la viabilidad de los tres embriones (**Figura 5**).

La paciente continuó en tratamiento por el servicio de Obstetricia y Medicina Materno Fetal. A las 28.6 semanas de gestación se hospitalizó por disminución de masa ponderal. El ultrasonido de tercer nivel 10 días posteriores determinó que el gemelo B era pequeño para la edad gestacional y género, con crecimiento fetal tres semanas

menor a amenorrea. Se realizó prueba sin estrés con criterios de reactividad sin datos ominosos, por lo que Medicina Materno Fetal sugirió la interrupción de la gestación a las 31 semanas.

En el **Cuadro 4** se muestran los resultados perinatales.

Seis semanas posteriores a la cesárea se decidió tratamiento quirúrgico protocolario de cáncer de endometrio. El estudio histopatológico final reportó adenocarcinoma endometrial de tipo endometriode, grado 1 de la FIGO, 1 cm, localizado en la pared posterior del cuerpo uterino, con invasión miometrial: 2 mm (menor a 50%). Márgenes quirúrgicos libres de neoplasia, para un estadio patológico PT1A, PNx, PMx.

La paciente continúa en seguimiento por el servicio de Oncología por persistencia de la enfermedad en el estudio histopatológico definitivo. Actualmente los tres niños de 12 meses se encuentran en seguimiento pediátrico en el Instituto, con desarrollo psicomotor satisfactorio y adecuado para la edad y género.

DISCUSIÓN

La paciente del caso comunicado tuvo una enfermedad poco frecuente para su edad. El cáncer de endometrio en pacientes jóvenes tiene, en la mayoría de los casos, evolución adecuada y el pronóstico reproductivo es, en muchos casos, satisfactorio. Estudios previos indican que las técnicas de reproducción asistida juegan un papel fundamental en elevar las tasas de recién nacido vivo en este tipo de pacientes, al compararlas con las que intentaron embarazo de manera espontánea¹¹ y se han observado tasas de embarazo satisfactorias.¹²

Se ha demostrado que la administración de progestinas indicadas para preservar la fertilidad en pacientes con cáncer de endometrio no tiene



Cuadro 2. Protocolo agonista largo (2015)

Día ciclo	1	2	3	4	5	6	7	8	9	10	11	12	13	14
Fecha	18	19	20	21	22	23	24	25	26	27	28	29	30	01
FSH	150 UI	150 UI	150 UI	150 UI	150 UI	150 UI	150 UI	150 UI	150 UI	150 UI	150 UI			
HMG	75 UI	75 UI	75 UI	75 UI	75 UI	150 UI	150 UI	150 UI	150 UI	150 UI	150 UI			
Agonista	20 UI	10 UI	10 UI	10 UI	10 UI	10 UI	10 UI	10 UI	10 UI	10 UI	10 UI	10 UI		
E2		39.3 pg/mL					166		589		1191	O V		C A
LH		0.617 mUI/mL					0.51		0.44		0.4	I D		P T
FSH		0.631 mUI/mL					10.8		14.8		15.8	R E		U R
P4							0.26		0.46		0.98	L		A
US		Día 2 basal: útero 70 x 39 x 35 OD 24 x 25 x 19 OI 23 x 22 x 18 Hidrosálpinx izquierdo distal 25 x 8												
OD		4 < a 5 mm					9, 7, 8, 8		12, 11, 11, 10		17, 16, 16, 16, 13, 12, 12	19, 18, 18, 18, 15, 14, 14		
OI		5 < a 6 mm					10, 10, 8, 8, 9, 9		12, 12, 11, 11, 10, 10, 10, 7		17, 16, 10, 10, 15, 13, 13, 14, 9	19, 18, 12, 12, 17, 15, 15, 16, 11		
Endometrio		5 mm					9		7.5					8.5

efecto adverso en la reserva ovárica o la calidad ovocitaria.¹³ Prueba de ello es la paciente motivo del caso clínico, quien tuvo adecuado recuento folicular antral, lo que es uno de los principales indicadores de reserva ovárica, en el primer y segundo ciclo de fertilización *in vitro* luego de recibir dos y tres años progestinas, respectivamente.

Asimismo, la paciente tuvo persistencia de la enfermedad posterior a la cesárea, lo que se demostró histopatológicamente cuando fue sometida a tratamiento quirúrgico protocolario

de cáncer de endometrio. Este hecho no es aislado, porque estudios previos reportaron tasas de persistencia y recurrencia de la enfermedad posteriores a un embarazo de 11.1 y 22.2% e, incluso, de 30.4%.^{14,15}

En cuanto a la suplementación con LH, en el protocolo de estimulación ovárica del segundo ciclo de fertilización *in vitro* de la paciente se decidió agregar menopausinas (Merapur) por los beneficios del fármaco, porque al contener una combinación de FSH:LH en proporción 1:1; el

Cuadro 3. Resultados comparativos de los ciclos de fertilización *in vitro* 2014-2015

	Resultados comparativos	
	Año 2014	Año 2015
Protocolo prescrito	Antagonista	Agonista largo
Dosis administrada	rFSH 225 (9 días) + cetorelix 0.25 mg (4 días)	rFSH 150 (10 días), menotropinas (Merapur) 75 (5 días) y 150 (5 días), agonista largo 20 días
Disparo		
Estradiol de disparo	1189	1191
Número de folículos	23	16
Folículos ≥ 18 mm	3	6
Endometrio (mm)	11	8.5
Día de captura		
Ovocitos capturados	12	14
Ovocitos maduros	6	13
Ovocitos fertilizados	3	11
Día de transferencia		
Embriones transferidos	2 de (7) y (6) células calidad III	3 de (6) (5) (4) células calidad III
PIE	Negativa	Positiva HCG 964, embarazo gemelar de alto orden fetal

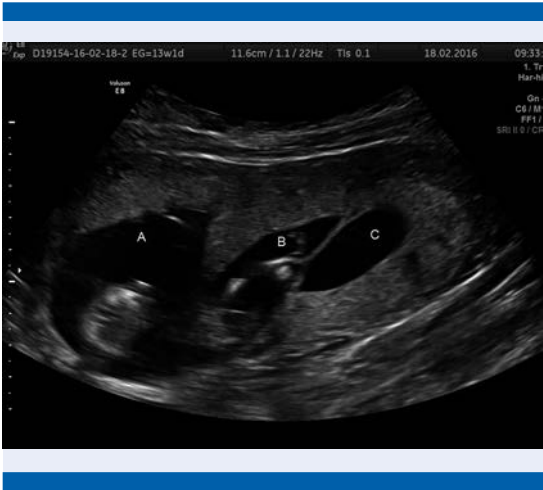


Figura 5. Ultrasonido de segundo nivel realizado por el servicio de Medicina Materno Fetal. Embarazo gemelar de alto orden fetal (triple) sin malformaciones aparentes al momento del estudio.

contenido de LH ayuda en la mayoría de las pacientes que lo reciben a lograr mayor número y mejor calidad de ovocitos al final de la estimulación ovárica; porque la LH es importante en la esteroidogénesis ovárica y participa en los eventos fisiológicos que dan lugar al desarrollo de varios folículos preovulatorios competentes y de calidad adecuada.

Varios estudios han concluido que la hMG urinaria es superior a la FSHr en cuanto a la eficacia clínica en los protocolos de estimulación ovárica en ciclos de fertilización *in vitro*. En estos estudios comparativos se ha encontrado que la tasa de nacidos vivos es significativamente superior en el grupo tratado con hMG vs FSHr, sin incrementarse el riesgo de síndrome de hiperestimulación ovárica.¹⁶

**Cuadro 4.** Resultados perinatales

Gemelo	Hora de nacimiento (h)	Sexo	Peso (g)	Talla (cm)	APGAR	Silverman	Capurro
A	09:09	Femenino	1500	40	8/9	02	33.1
B	09:10	Femenino	1510	41	7/9	03	32.3
C	09:11	Masculino	1545	39.5	8/9	02	33.1

De esta manera, se explican los beneficios que resultan de prescribir LH en técnicas de reproducción asistida, independientemente de la edad de la paciente.

Además de lo anterior, el contenido de LH es de utilidad en algunos ciclos en los que se administra un agonista de GnRH en protocolo largo, debido a la insensibilidad hipofisiaria a veces profunda que produce.

Respecto al número de embriones transferidos, a la paciente se le transfirieron tres embriones por ser calidad III, pero principalmente apoyados en la experiencia publicada por varios autores que indica que la paciente con cáncer de endometrio en remisión necesita mayor cantidad de embriones transferidos para obtener un recién nacido vivo, en comparación con una paciente sana.¹³

El caso clínico expuesto da la posibilidad a realizar más estudios para ampliar las indicaciones de administración de menotropinas (Merapur) y demuestra un caso que ocurre con poca frecuencia, como lo es el cáncer de endometrio en una paciente joven con tratamiento preservador de la fertilidad de manera exitosa. Se comprueba la evidente mejoría en los resultados reproductivos comparando el antes y después de la administración de menotropinas (Merapur) en la hiperestimulación ovárica controlada de esta paciente, principalmente debido a la suplementación con LH.

CONCLUSIONES

Este caso clínico representa la utilidad y el éxito de las técnicas de reproducción asistida en este tipo de pacientes, así como en otras pacientes oncológicas en las que está indicada la preservación de la fertilidad previa a tratamientos ablativos del cáncer.

Asimismo, representa el éxito de los protocolos de estimulación ovárica que acompañan a los ciclos de fertilización *in vitro*, porque como en el caso de la paciente, la administración de una preparación con contenido de FSH y LH pudo haber ayudado a mejorar el número y calidad de los ovocitos obtenidos.

REFERENCIAS

1. Siegel RL, Miller KD, Jemal A. Cancer statistics, 2016. *CA Cancer J Clin* 2016;66:7-30.
2. Kalogera E, Dowdy SC, Bakkum-Gamez JN. Preserving fertility in young patients with endometrial cancer: current perspectives. *Int J Women's Health* 2014;6:691.
3. Zivanovic O, Carter J, Kauff ND, Barakat RR. A review of the challenges faced in the conservative treatment of young women with endometrial carcinoma and risk of ovarian cancer. *Gynecol Oncology* 2009;115(3):504-509.
4. Diagnóstico y tratamiento de la anovulación. *Ginecol Obstet Mex* 2011;79(11):683-696.
5. Carneiro MM, Lamaita RM, Ferreira MCF, Silva-Filho AL. Fertility-preservation in endometrial cancer: is it safe? Review of the literature. *JBRA Assisted Reproduction* 2016;20(4):232.
6. Ambe AK, Ortiz CSL y col. Consenso nacional Mexicano de reproducción asistida. *Ginecol Obstet Mex* 2012;80(9):581-624.

7. Dehesa MF, Gómez ACA, Verduzco EM, Aranda CE. Embarazo después del tratamiento conservador de cáncer de endometrio. *Ginecol Obstet Mex* 2009;77(9):419-22.
8. Feichtinger M, & Rodriguez-Wallberg KA. Fertility preservation in women with cervical, endometrial or ovarian cancers. *Gynecol Oncol Res Practice* 2016;3(1):8.
9. Park JY, Nam JH. Progestins in the fertility-sparing treatment and retreatment of patients with primary and recurrent endometrial cancer. *The oncologist* 2015;20(3):270-278.
10. Simpson AN, Feigenberg T, et al. Fertility sparing treatment of complex atypical hyperplasia and low-grade endometrial cancer using oral progestin. *Gynecol Oncol* 2014;133(2):229-233.
11. Park JY, Seong SJ, et al. Pregnancy outcomes after fertility-sparing management in young women with early endometrial cancer. *Obstet Gynecol* 2013;121(1):136-142.
12. Arteaga-Gómez AC, Castellanos-Barroso G, Márquez-Acosta G. Tratamiento conservador del cáncer de endometrio como una opción para preservar la fertilidad. Experiencia de cinco años en el Instituto Nacional de Perinatología Isidro Espinosa de los Reyes. *Ginecol Obstet Mex* 2012;80(6):394-399.
13. Fujimoto A, et al. The outcome of infertility treatment in patients undergoing assisted reproductive technology after conservative therapy for endometrial cancer. *J Assist Reprod Gen* 2014;31(9):1189.
14. Gungor T, Cetinkaya N, Yalcin H, et al. Clinicopathologic characteristics and treatment features of women with the incidental diagnosis of endometrial adenocarcinoma during infertility follow-up in Ankara, Turkey. *Taiwan J Obstet Gynecol* 2016;55(3):309-313.
15. Park JY, et al. Long-term oncologic outcomes after fertility-sparing management using oral progestin for young women with endometrial cancer (KGOG 2002). *Eur J Cancer* 2013;49(4):868-874.
16. Al-Inany HG, et al. Efficacy and safety of human menopausal gonadotrophins *versus* recombinant FSH: a meta-analysis. *Reprod Biomed Online* 2008;16(1):81-88.