



Sección supracervical del útero durante la histerectomía total laparoscópica

Gerardo Velázquez-Cornejo
Héctor Luis Mondragón-Alcocer

Especialista en Ginecología y Obstetricia y Biología de la Reproducción Humana. Complejo médico Don Antonino Fernández Rodríguez, Hospital Español de México, México DF.

RESUMEN

Desde su descripción en 1989 por Reich, la histerectomía laparoscópica se ha convertido en una de las opciones más frecuentes para el tratamiento de mujeres que requieren la extirpación del útero. A pesar de las conocidas ventajas de la vía laparoscópica, el procedimiento se ha limitado tradicionalmente a úteros de tamaño menor al de 16 semanas de gestación, sobre todo por la dificultad para el posicionamiento de los puertos, a la reducción del campo visual, a la limitada movilidad del útero y a la dificultad para extraer un útero de gran tamaño. Se han descrito diversas alternativas para el tratamiento laparoscópico de úteros grandes, entre las que se incluye la histerectomía subtotal complementada con el uso de un morcelador eléctrico con cuatro, cinco e, incluso, siete puertos. Proponemos la sección supracervical del útero durante la histerectomía total laparoscópica como una maniobra para úteros de gran tamaño; para ello se comunica un caso y la descripción de la técnica.

Palabras clave: histerectomía total laparoscópica, sección supracervical

Uterus supracervical section during laparoscopic total hysterectomy

ABSTRACT

Since its description in 1989 by Reich, laparoscopic hysterectomy has become in one of the most frequent options for treatment of women requiring uterus removal. Despite of the known advantages of laparoscopic via, procedure has traditionally been limited to uteri whose size is lower than corresponding to 16 weeks of gestation, this is main due to the difficulty for positioning of ports, to the reduced field of vision, to the limited mobility of the uterus and to the difficult for removing a big uterus. Several alternatives have been described for laparoscopic treatment of big uteri, among them is included the subtotal hysterectomy complemented with the use of an electric morcellator, in which 4, 5 and even 7 ports have been used. We propose the uterus supracervical section during laparoscopic total hysterectomy as a maneuver for the management of big uteri and for that, we report a case and describe the technique.

Key words: laparoscopic total hysterectomy, uterus supracervical section.

Recibido: 15 de enero 2015

Aceptado: 26 de marzo 2015

Correspondencia

Dr. Gerardo Velázquez Cornejo
Av. Ejército Nacional Mexicano 613
11520 México, DF
drgvelazquezc@prodigy.net.mx

Este artículo debe citarse como

Velázquez-Cornejo G, Mondragón-Alcocer HL. Sección supracervical del útero durante la histerectomía total laparoscópica. Reproducción (México) 2015;7:160-164.



ANTECEDENTES

Desde su descripción en 1989 por Reich,¹ la histerectomía laparoscópica se ha convertido en una opción frecuente para la extirpación del útero, particularmente en padecimientos benignos. La preferencia de pacientes y cirujanos por la vía laparoscópica se debe a sus conocidos beneficios, entre los que destacan la disminución del dolor posoperatorio y de la estancia hospitalaria, el regreso rápido a las actividades cotidianas y sus ventajas cosméticas.

A pesar de todas estas ventajas el procedimiento se ha limitado tradicionalmente a úteros de tamaño menor al de 16 semanas de gestación, debido a la dificultad para el posicionamiento de los puertos, a la reducción del campo visual, a la limitada movilidad del útero y a la dificultad para extraer un útero de gran tamaño. Todos estos factores pueden resultar en mayor riesgo de lesión a otras estructuras (órganos, vasos, uréter, etc.), de pérdida sanguínea y en mayor tiempo quirúrgico.

Durante la edad fértil, el útero en condiciones normales mide 7 cm de diámetro longitudinal, 5 cm en el transversal y 2 cm en el anteroposterior y su peso varía entre 30 y 40 gramos. Existen algunas enfermedades frecuentes, como la leiomiomatosis y la adenomiosis en las que el útero puede alcanzar dimensiones sorprendentes y estos casos sólo son susceptibles de tratamiento quirúrgico por laparotomía. Sin embargo, un alto porcentaje de casos con estas enfermedades muestran úteros que han incrementado su tamaño varias veces, pero que aún son susceptibles de manejo laparoscópico.

Se han descrito diversas alternativas para el tratamiento laparoscópico de úteros grandes, entre las que se incluye la histerectomía subtotal complementada con el uso de un morcelador eléctrico y en la que se han usado cuatro,

cinco e, incluso, siete puertos.²⁻⁴ Shahid y colaboradores⁵ reportaron (2011) una técnica de histerectomía subtotal utilizando cinco puertos diseñada para úteros grandes. En esta técnica se colocan dos puertos de 5 mm en la región subcostal a 2 cm del margen costal y dos más laterales a nivel del ombligo y por arriba de los pedículos superiores de acuerdo con el tamaño uterino. El quinto puerto de 10 mm se coloca a 4 cm de la sínfisis del pubis, sobre la línea media. A través de los puertos colocados en la región subcostal se introduce una lente de 5 mm de 0 grados y se utiliza alternativamente en el lado izquierdo o derecho según sea el lado que se esté trabajando. Esta técnica se realizó en 29 pacientes con úteros que pesaban más de 300 g e índice de masa corporal promedio de 29 (22-41), el tamaño promedio del útero fue de 18 semanas (12-30), el peso uterino promedio fue de 575 g (310 a 1,200 g), el tiempo quirúrgico promedio fue de 84 ± 42 minutos y la pérdida de sangre promedio fue de 200 mL (100-800 mL). Dos pacientes tuvieron pérdida sanguínea de 500 mL y una paciente una lesión vesical que se reparó transoperatoriamente.

Proponemos la sección supracervical del útero durante la histerectomía total laparoscópica como una maniobra en el manejo de úteros de gran tamaño y comunicamos un caso con la descripción de la técnica.

CASO CLÍNICO

Paciente de 34 años de edad que acudió a consulta por hipermenorrea y dismenorrea severa los últimos cuatro periodos menstruales. No tenía antecedentes familiares ni personales de interés para el padecimiento actual. Comenzó a menstruar a los 13 años de edad y sus ciclos habían sido regulares (28/4) hasta el inicio de su padecimiento actual hacía cuatro ciclos, caracterizado por incremento del sangrado menstrual durante el segundo y tercer día, con

dolor cólico severo. La paciente era nuligesta, pero por razones personales no tenía interés en conseguir un embarazo.

A la exploración física se encontró talla de 1.50 m, peso de 54 kg, índice de masa corporal de 24 y presión arterial de 120/80 mmHg. A la exploración bimanual se encontró el útero notablemente aumentado de tamaño, con su fondo a 2 cm aproximadamente por debajo de la cicatriz umbilical, aumentado también de consistencia, deformado y con superficie irregular.

La evaluación ecosonográfica mostró al útero en anteversión aumentado de tamaño, con longitud aproximada de 14 cm, con su contorno lobulado y de ecogenicidad heterogénea a expensas de múltiples imágenes nodulares, sólidas e hipoecoicas. De ellas, dos estaban en la pared anterior, una en el fondo uterino y otra en la pared posterior y medían 1.9, 2.8, 2.6 y 2.5 cm, respectivamente. Se observó una imagen sugerente de mioma submucoso de 3 cm. Los ovarios se reportaron normales.

Por lo anterior, y después de comentar con la paciente las opciones de tratamiento, se decidió efectuar una histerectomía laparoscópica. Se solicitaron exámenes preoperatorios que estuvieron dentro de límites normales.

Técnica quirúrgica

La preparación preoperatoria consistió en evaluación preanestésica, ayuno de 8 horas y preparación intestinal.

El procedimiento se realizó con anestesia general equilibrada y en posición de litotomía modificada para laparoscopia; se efectuó sondeo vesical, se colocó el manipulador uterino tipo Tintara y se obtuvo una histerometría de 12 cm. El neumoperitoneo se realizó con una aguja de Veress. Se utilizaron tres puertos, el primero infraumbi-

lical de 10 mm a través del que se colocó una lente de 10 mm y de 0 grados. Se utilizaron dos puertos secundarios de 5 mm que se colocaron lateralmente en ambas fosas ilíacas. Se efectuó una inspección visual de la parte superior del abdomen que se encontró normal y de la pelvis que estaba ocupada prácticamente en su totalidad por el útero (Figura 1).

Las trompas uterinas, los ligamentos útero-ováricos y los ligamentos redondos se coagularon con energía bipolar y se seccionaron con bisturí armónico. Se efectuó la apertura de las hojas anterior y posterior del ligamento ancho a cada lado del útero desplazando la vejiga hacia abajo, al igual que el peritoneo visceral posterior, dejando al descubierto los vasos uterinos que también se coagularon con energía bipolar y se seccionaron con bisturí armónico.

En este punto, y con la idea de facilitar el manejo de la porción inferior del útero, el cuello uterino, ligamentos cardinales, uterosacros y la vagina se efectuó la sección supracervical del útero (Figura 2).

Esta maniobra, que es sólo temporal, permite retirar del campo quirúrgico el gran cuerpo uterino y mejorar la visibilidad, al tiempo que se facilita la movilización y el manejo de la porción inferior del útero. El cuerpo uterino se coloca en

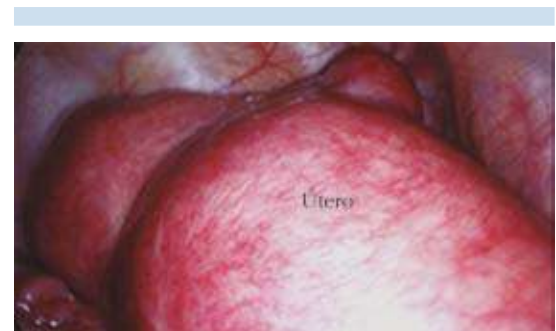

Figura 1. Pelvis prácticamente ocupada por el útero.

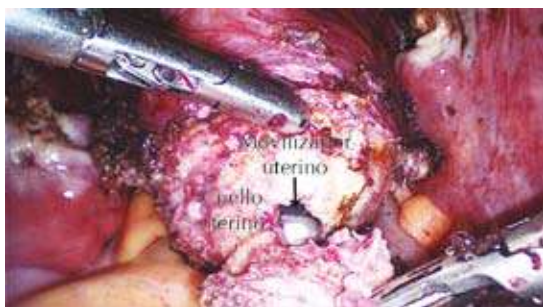

Figura 2. Sección supracervical del útero.

la parte superior del abdomen totalmente fuera del campo quirúrgico (Figura 3).

El útero puede seccionarse a cualquier nivel por arriba de la sección de los vasos uterinos e, incluso, efectuar más de una sección si el caso lo amerita, lo que permitirá la extracción del útero a través de la vagina de manera más sencilla.

A continuación se abre la vagina traccionando el istmo o el cuello uterino según el sitio de sección y se efectúa la sección de la porción inferior del útero (Figura 4).

Se extrae primero el cuello uterino a través de la vagina y, posteriormente, el cuerpo uterino (Figuras 5 y 6).

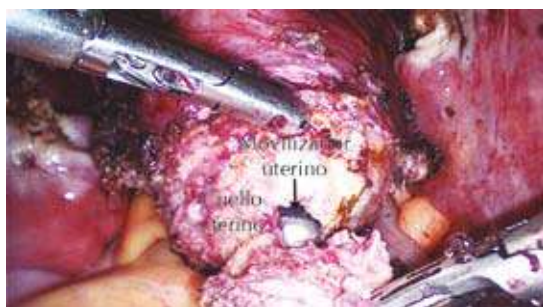

Figura 3. Cuerpo uterino colocado en la parte superior del abdomen.

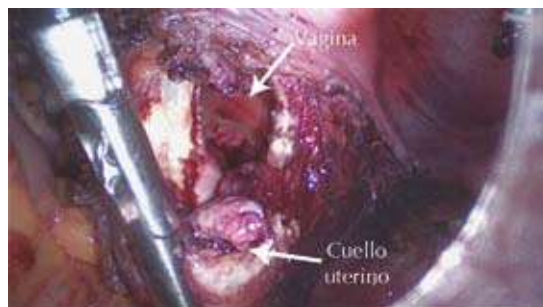

Figura 4. Seccionamiento de la porción inferior del útero.

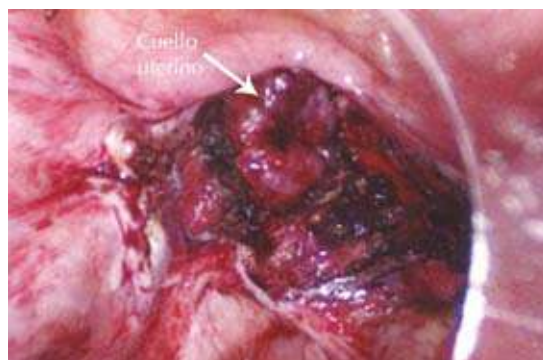


Figura 5. Extracción del cuello uterino a través de la vagina.

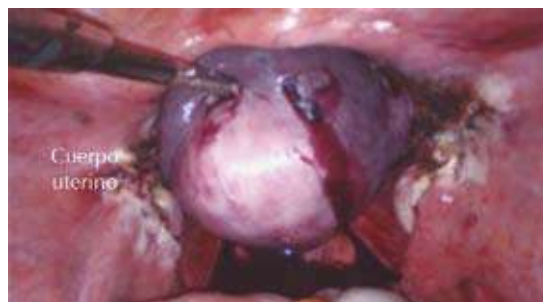

Figura 6. Extracción del cuerpo uterino.

Se efectúa finalmente el cierre de la cúpula vaginal mediante sutura laparoscópica continua de poliglactina 910 del 0 en dos planos y ésta se remata con un nudo extracorporal.

Reporte histopatológico

Se recibieron el cuerpo y cuello uterinos por separado, sin anexos, con peso de 250 gramos. El cuello uterino midió 2.5 x 2.2 x 2.0 cm; el orificio cervical era central de 0.5 cm con ectocérvis congestivo. El cuerpo uterino estaba deformado y medía 11.0 x 6.0 x 5.0; su superficie era nodular en el istmo. Al corte la cavidad uterina midió 5.0 x 4.0 cm y estaba ocupada por un mioma submucoso de 4.0 cm en el eje mayor. El miometrio midió 2.0 cm con varios miomas intramurales y subserosos de tamaño variable, el menor de 0.5 cm y el mayor de 2.0 cm.

Diagnóstico

1. Cervicitis crónica polipoide con metaplasia escamosa endocervical y quistes de Naboth. 2. Endometrio basal. 3. Miometrio con leiomiomatosis submucosa, intramural y subserosa con áreas de degeneración hialina y adenomiosis superficial.

DISCUSIÓN

La histerectomía laparoscópica ha ganado gran aceptación debido a sus ventajas. Sin embargo, es frecuente encontrar casos en los que el útero alcanza un gran tamaño y en los que el manejo laparoscópico se dificulta. Se han descrito diversas alternativas para el manejo laparoscópico de úteros grandes, entre las que se incluye la histerectomía subtotal complementada con el uso de un morcelador eléctrico y en la que se han usado cuatro, cinco y siete puertos.²⁻⁴ Shahid y su grupo⁵ reportaron en 2011 una técnica de histerectomía subtotal utilizando cinco puertos, en la que se realiza una histerectomía subtotal y la extracción del útero se hace con un morcelador

eléctrico. Esta técnica parece eficiente porque permite la manipulación de úteros mayores de 300 gramos; sin embargo, el uso de cinco o más puertos puede aumentar notablemente los costos y disminuir las cualidades de la laparoscopia en cuanto a dolor posoperatorio y resultados estéticos; asimismo, el uso del morcelador eléctrico puede ser otro elemento que incrementa notablemente el costo final del procedimiento. La posibilidad de enfermedad derivada del cuello uterino remanente suele ser una desventaja común atribuida a la histerectomía subtotal.

El tamaño del útero fue de 12.5 x 6.0 x 5.0 cm, con peso de 250 g, el tiempo quirúrgico de 120 minutos y el sangrado estimado de 150 mL. Nuestra propuesta, aunque se ha usado en casos de pacientes con úteros entre 200 y 300 gramos, parece una alternativa útil y sencilla, que sólo requiere tres puertos. La extracción del útero es por vía vaginal y, por tanto, no requiere el uso de un morcelador eléctrico y la histerectomía se efectúa de manera total. Esta técnica está en espera de un estudio comparativo con otras técnicas para demostrar su eficiencia.

REFERENCIAS

1. Reich H, DeCaprio J, McGlynn F. Laparoscopic hysterectomy. *J Gynecol Surg* 1989;5:213-16.
2. Lee YS. Benefits of high epigastric port placement for removing the very large uterus. *J Am Assoc Gynecol Laparosc* 2001;8:425-428.
3. Wattiez A, Soriano D, Fiaccavento A, Canis M, et al. Total laparoscopic hysterectomy for very enlarged uteri. *J Am Assoc Gynecol Laparosc* 2002;9:125-130.
4. Choi JS, Kyung YS, Kim KH, Lee KW, Han JS. The four trocar method for performing laparoscopically-assisted vaginal hysterectomy on large uteri. *J Minim Invasive Gynecol* 2006;13:276-280.
5. Shahid A, Sankaran S, Odejinmi F. Laparoscopic subtotal hysterectomy for large uteri using modified five port technique. *Arch Gynecol Obstet* 2011;283:79-81.