

## La trompa de Falopio. ¿Qué pensaría hoy Gabriele Fallopio del órgano que describió en 1561?

Gerardo Velázquez Cornejo,\* Marlene Lizbeth Zamora Ramírez\*\*

### RESUMEN

Han transcurrido 451 años desde que el gran anatomista italiano Gabriele Fallopio hizo la descripción más aproximada de lo que se conoce actualmente como salpíngex, oviducto o trompa uterina. La fertilización *in vitro* (FIV) ha demostrado claramente que las trompas de Fallopio no son esenciales para la concepción animal y humana; sin embargo, el conocimiento de la fisiología tubaria fue un paso esencial para el desarrollo de la práctica moderna de la reproducción asistida. Fallopio describió detalladamente la posición, forma, curso, volumen y características de las trompas uterinas, aunque ahora se sabe que el conducto que él explicó es en realidad un órgano fascinante que tiene una construcción anatómica e histológica compleja y altamente especializada que le permiten ser el centro del proceso reproductivo y participar en importantes funciones. Sin duda alguna, el gran Fallopio quedaría gratamente sorprendido si supiera cuánto se ha ampliado el conocimiento sobre el maravilloso órgano que él describió; seguramente su sorpresa sería mucho mayor a la que tuvo cuando diseccionó las trompas uterinas por primera vez, desmintiendo todos los conceptos que estaban vigentes en ese momento.

**Palabras clave:** trompas de Fallopio, Gabriele Fallopio.

### ABSTRACT

The great Italian anatomist Gabriele Fallopio made the most approximate description of what is now known as salpíngex, oviduct and uterine horn 451 years ago. *In vitro* fertilization (IVF) has clearly demonstrated that fallopian tubes are not essential for conception animal and human; however, the knowledge of tubal physiology was an essential step for the development of the modern practice of assisted reproduction. Fallopio described precisely the position, form, course, volume and characteristics of the uterine horns; although it is now known that the duct which he explained is actually a fascinating organ that has a complex and highly specialized anatomical and histological construction that convert it in the center of the reproductive process participating in important functions. Undoubtedly, Fallopio would be pleasantly surprised if he knew how much has been expanded knowledge about the wonderful organ which he described; his surprise would probably be much higher than that one when he dissected the uterine horns for the first time, denying all the concepts that were in effect at that time.

**Key words:** Fallopian tubes, Gabriele Fallopio.

**H**an transcurrido 451 años desde que el gran anatomista italiano Gabriele Fallopio realizó la descripción más aproximada a lo que se conoce actualmente como salpíngex, oviducto o trompa uterina.<sup>1-6</sup>

\* Médico especialista en Ginecología y Obstetricia y Biología de la Reproducción Humana. Editor de la Revista Mexicana de Medicina de la Reproducción. Hospital Español de México.

\*\* Médico especialista en Ginecología y Obstetricia y Biología de la Reproducción Humana. Instituto Nacional de Perinatología IER.

Correspondencia: Dr. Gerardo Velázquez C,  
drgvelazquezc@prodigy.net.mx

Este artículo debe citarse como: Velázquez-Cornejo G, Zamora-Ramírez ML. La trompa de Fallopio. ¿Qué pensaría hoy Gabriele Fallopio del órgano que describió en 1561? Rev Mex Reprod 2012;5(2):55-67.

[www.nietoeditores.com.mx](http://www.nietoeditores.com.mx)

Aunque la fertilización *in vitro* (FIV) ha demostrado claramente que las trompas de Fallopio no son esenciales para la concepción animal y humana, el conocimiento de la fisiología tubaria fue un paso importante para el desarrollo de la práctica moderna de la reproducción asistida, y de hecho, la trompa de Fallopio, que tiene una gran cantidad de funciones, en realidad es, si la comparación se permite, el *laboratorio de fertilización in vivo*.

Es posible que un mayor conocimiento del ambiente tubario permita mejorar los resultados de la reproducción asistida en el futuro; por ello, sería interesante disertar sobre la opinión que tendría el gran anatomista Gabriele Fallopio acerca de esa estructura que describió como un conducto de forma similar a la del instrumento musical designado *trompeta*, si conociera las múltiples funciones que ejerce este órgano fascinante, paradójicamente relegado por las técnicas de reproducción asistida.

## BOSQUEJO HISTÓRICO

El tramo del aparato genital femenino conocido como trompas uterinas lleva aparejado, como es bien sabido, un epónimo: el de Gabriele Fallopio (1523-1562). A los 25 años de edad, Fallopio fue nombrado profesor en Ferrara, luego en París y más tarde en Padua, en donde sucedió a Andreas Vesalio. Posteriormente recibió una invitación para trasladarse a Jerusalén, pero no pudo llegar, pues falleció en el camino; tenía 40 años de edad. Muchos de sus biógrafos mencionan que fue el más brillante de los alumnos de Andreas Vesalio, pero contrario a ello, se sabe que no fue su alumno; incluso estos dos famosos anatomistas nunca se conocieron.<sup>1-6</sup>

Gabriele Fallopio no fue el descubridor de las trompas uterinas. Historiadores minuciosos informan que en los escritos de la medicina hindú (8 a 10 siglos aC) se mencionan unos canales cuyas raíces se hallan en el útero (libro del Ayur-Veda de Charaka y su discípulo Susruta). Pero realmente es Herófilo (unos 300 años aC) quien, con posterioridad a su descubrimiento de los ovarios, hizo referencia a las trompas. A él se debe el parangón entre los genitales masculinos y femeninos, por el cual se considera que los ovarios son los testículos femeninos y los conductos situados lateralmente “conductores del semen” que, en su opinión, van a desembocar, como en el varón, en el cuello de la vejiga. En conclusión, que en hombres y mujeres hay producción de semen, pero en ellas es eliminado periódicamente en forma de flujo menstrual, después de haber sufrido una digestión incompleta.<sup>7-9</sup>

El que Herófilo describiera con cierta minuciosidad el aparato genital femenino se debe a la circunstancia de haber podido practicar disecciones no sólo en cadáveres humanos que, de acuerdo con la leyenda, le proporcionaba Tolomeo, y según Tertuliano, padre de la Iglesia, pudo alcanzar la cifra de 600; incluso hizo vivisecciones en mujeres condenadas al suplicio. Comenta Celso (25 a 30 años aC) cómo algunos criminales todavía respiraban después de la vivisección, aunque ésta permitía observar partes del organismo que la naturaleza había ocultado.<sup>1-10</sup> Las airadas protestas del pueblo lograron que se prohibieran tales prácticas y, a partir de entonces, se recurrió a la disección en animales. Se considera a Rufus de Éfeso (mitad del siglo I dC) el primero en

describirlas en la oveja. Los animales domésticos, objeto de estudio en la época, tienen un útero bicornal, por lo que no es extraño que al describir dicho autor los vasos espermáticos de naturaleza varicosa que parten de los testículos femeninos, se haya percatado de que van a desembocar en los cuernos uterinos. El hallazgo de Rufus no pasó inadvertido, pues se alude al mismo en las obras de Oribasio (año 326), y siglos después en las de Aetius de Amida (siglo VI) y Paulus de Aegina (siglo VII), mas dada la indiscutible autoridad de Galeno (130-201 dC), es su descripción de los “conductos portadores del semen” la que se mantuvo inalterada durante muchas centurias. Sólo hay un dato nuevo que proporcionan los árabes Alí ben Abbas (mediados del siglo X) y Avicena (año 980), quienes refirieron dos porciones distintas en la trompa: una estrecha, reducida, y otra más distendida, semejante a una pala o remo, lo cual no se observa en el conducto deferente del varón.<sup>1-13</sup>

Aunque la descripción que hiciera Galeno se basaba en los estudios efectuados en animales, se consideró durante muchos siglos válida para la especie humana.

Se llega así a los anatómicos del Renacimiento, concretamente a Andreas Vesalio (1514-1564), quien sigue sugestionado por la analogía entre genitales masculinos y femeninos, hasta el punto de recalcar que “puesto que los vasos seminales femeninos corresponden a los del varón, tanto en su forma como en su función, empleo para ambos los mismos nombres”. Dichos vasos espermáticos sirven para la preparación del semen femenino, tal como ya lo había afirmado Galeno; anatómicamente rodean por completo al ovario y la única diferencia consiste en que no están adheridos a su porción posterior, como ocurre en el varón. Tampoco se percató Vesalio de que las trompas no tienen conexión anatómica con el ovario. Mencionó que las trompas desembocan en los cuernos uterinos; sin embargo, en su obra *De humani corporis fabrica*, dedicada a la anatomía humana, reprodujo dos figuras de úteros correspondientes a una vaca y una perra, mientras el dibujo de un útero de mujer carece por completo de tales cuernos, esto hizo sospechar a Albrecht von Haller (1627) que Vesalio se limitó a describir el útero de animales sin prestar demasiada atención al de la mujer. Otro concepto mantenido hasta el siglo XVI era que el “conducto seminal femenino” terminaba en el miometrio, de modo que el semen era depositado en

su interior y no en la cavidad. Al no disecar las trompas no pudo rectificar dicho error.<sup>5-9,12,13-16</sup>

Es entonces cuando aparece Fallopio (Figura 1). No se conoce mucho acerca de su vida, sólo que era de familia noble, hijo de Gerónimo y Caterina, y nació en Módena, Italia, alrededor de 1523, pero la fecha de su muerte, posiblemente debida a tuberculosis, ha sido establecida con certeza el 9 de octubre de 1562. Sus restos mortales fueron enterrados inicialmente en la iglesia de San Antonio de Padua, y trasladados después a un monasterio aledaño debido a trabajos de reconstrucción de la iglesia. Fallopio estudió religión, y por un breve periodo ocupó una posición en la iglesia episcopal en su ciudad natal. Después, se trasladó a Ferrara para estudiar medicina y finalmente fue designado instructor de anatomía.<sup>1-4,7,8,10-13</sup>

Su talento para la disección fue reconocido tempranamente en su carrera, y por recomendación de su ilustre paciente Cósimo I de Médici, gran duque de Toscana, le fue otorgada la jefatura de anatomía en Pisa, en 1548. Tres años después, aceptó la oferta del senado de Vene-



**Figura 1.** Gabriele Fallopio.

cia para convertirse en profesor de anatomía, cirugía y botánica en Padua, quedando a cargo de la prestigiada jefatura que después del retiro de Vesalio y la renuncia de su sucesor Realdus Columbus (1494-1559) había quedado vacante hasta ese momento. Fallopio permaneció en Padua como instructor toda su vida. En esta ciudad realizó sus descubrimientos mejor conocidos y escribió sus dos libros médicos.<sup>1-4,7,8,10-13</sup>

El hombre que entró en la historia de la medicina con gran reputación de anatomista fue en realidad un científico multifacético y un médico y cirujano capaz. Adquirió renombre como instructor y orador que continuó la tradición paduana y atrajo multitudes de estudiantes italianos y extranjeros a la Facultad de Medicina en la Universidad de Padua. Él fue un experto en estudios de botánica y medicina, y contribuyó notablemente al enriquecimiento del Hortus Botanicus, jardín botánico, de la Universidad. En años recientes, se le dio su nombre a un género botánico: *Fallopia*.<sup>1-4,7,8,10-13</sup>

Como médico, condujo un estudio completo de los aspectos clínicos y el tratamiento para la prevención del *Morbus Gallicus*, la enfermedad francesa o sífilis, que en esa época era el centro de atención médica y el tema al cual le dedicó un libro.<sup>1-4,7-12,15</sup>

A continuación se presenta la descripción original que hizo Gabriele Fallopio de las trompas uterinas, la cual es lo suficientemente interesante para transcribirla literalmente.<sup>5,7,8,10-13</sup>

“Todos los anatómicos afirman unánimemente que el semen se forma en los testículos femeninos, pues los encuentran llenos del mismo, mas yo no lo he podido comprobar aunque he trabajado mucho. Efectivamente, he visto muchas vesículas, turgentes algunas, rellenas de agua o un líquido acuoso, a veces amarillo, otras limpio, pero nunca he visto semen, excepto en los vasos espermáticos mismos o en los llamados ‘excretorios’. Afirman también que estos vasos espermáticos parten de los ovarios y están completamente unidos a ellos y terminan en los cuernos uterinos, mas no en todos los casos, pues nunca he visto estos tubos unidos a los ovarios, a menos que estén enfermos. Estos conductos seminales, delgados y estrechos, parten, fibrosos y pálidos, del mismo cuerno uterino; se hacen notablemente más anchos cuando se alejan un poco y se incurvan como una rama hasta la proximidad de su extremo, y separándose del

cuerno como una espiral se hacen muy anchos, tienen una extremidad distinta, que parece carnosa por su color rojo, estando rasgada y mellada como los flecos de una prenda de vestir desgarrada, con un amplio orificio tapado por los extremos de los flecos y perdido entre ellos: pero si éstos son cuidadosamente separados y entreabiertos parece el orificio de una trompeta de metal. Por consiguiente, puesto que el conducto seminal, desde su comienzo hasta su extremo final, tiene semejanza con la porción incurvada de ese instrumento clásico, ha sido llamada por mí *uteri tuba*. Existen no sólo en el cuerpo humano, sino también en ovejas y otros animales que he disecado”.

Fallopio, por tanto, se adelantó a todos con su descripción exacta de la posición, curso, volumen y caracteres de las trompas. Y fue, además, el primero en disecarlas. Según Herringler, debió quedarse sorprendido cuando al abrirlas las halló huecas, lo que mostró que el semen no quedaba detenido en el miometrio, sino que iba a parar a la cavidad uterina.

## EMBRIOLOGÍA

En la sexta semana de vida intrauterina, los embriones masculino y femenino tienen dos pares de conductos genitales; a saber: 1) conductos mesonéfricos o de Wolff, que van desde el mesonefros hasta la cloaca, y 2) conductos paramesonéfricos o de Müller, neoformados, que siguen un curso paralelo al de los conductos de Wolff.<sup>8,9,14-16</sup>

El conducto de Müller o paramesonéfrico nace a manera de invaginación longitudinal del epitelio celómico en la cara anterolateral del pliegue urogenital. En la porción craneal, el conducto desemboca en el celoma por virtud de una estructura infundibuliforme; en dirección caudal, primero se sitúa por fuera del conducto mesonéfrico, pero después lo cruza ventralmente y se desarrolla en dirección caudal e interna. En la línea media, se pone en estrecho contacto con el conducto de Müller del lado opuesto; en etapa inicial, los conductos están separados por un tabique, pero ulteriormente se fusionan y forman el conducto uterino. El tabique entre los conductos puede persistir largo tiempo; el extremo caudal de los conductos combinados sigue creciendo hasta ponerse en contacto con la pared posterior del seno urogenital.

Dentro del seno, los conductos de Müller producen un pequeño abultamiento, el tubérculo de Müller.<sup>8,9,14-16</sup>

El conducto de Müller se convierte en el conducto genital principal de la mujer. En etapa inicial, se identifican tres porciones:

1. Porción craneal vertical que desemboca en el celoma.
2. Porción horizontal que cruza ventralmente el conducto de Wolff.
3. Porción caudal vertical que se fusiona con la del lado opuesto.

Al descender el ovario, las dos primeras porciones se convierten en el oviducto o trompa de Falopio. La abertura celómica del conducto en esta etapa se llama *orificio abdominal de la trompa de Falopio*.<sup>8,9,14-16</sup> La parte horizontal acabará incluida en el útero (parte intramural del canal tubárico).

El desarrollo de la trompa, activo a partir del cuarto mes, época en la que empieza a discernirse la estructura característica, continúa hasta el final del quinto mes y se efectúa según modalidades y periodos diferentes, pero la diferenciación de la porción ampular con su gran luz y pliegues complejos se produce durante el tercer trimestre, y adquiere su aspecto definitivo hacia el octavo mes.

Clásicamente se considera que el pabellón de la trompa proviene de una diferenciación global de la región del ostium primitivo (celómico) del conducto de Müller. La invaginación inicial y su ostium se corresponden con el ostium abdominal de la trompa. Las franjas o fimbrias tubáricas resultan de invaginaciones secundarias múltiples, aparecidas más tardíamente, procedentes del epitelio del conducto de Müller. Esas invaginaciones rodean parte de la luz del ostium abdominal del conducto de Müller y se forman las fimbrias a partir de la novena semana. Cuando los conductos de Müller se unen en la línea media, se crea un repliegue pélvico transversal ancho; este pliegue, que se extiende desde las porciones externas de los conductos de Müller fusionados hasta la pared pélvica, se llama *ligamento ancho del útero*; en el borde superior está la trompa de Falopio y en la superficie posterior, el ovario.

Los conductos fusionados de Müller, que originan el cuerpo y el cuello del útero, están rodeados por una capa de mesénquima. Con el tiempo, el mesénquima



forma una túnica muscular gruesa para el útero, llamada *miometrio*.<sup>8,9,14-16</sup>

## ANATOMÍA

En la mujer no embarazada, normalmente la trompa es un órgano situado por completo en la cavidad pélvica. Por su parte proximal, el oviducto se abre en el interior de la cavidad en su ángulo superior y lateral y algo por detrás del plano coronal medio. Por su extremidad distal, la trompa termina en un orificio que se abre dentro de la cavidad pélvica. Así, de una manera evidentemente funcional, la trompa forma un conducto que conecta la cavidad peritoneal con el exterior a través del útero y la vagina, disposición única y excepcional en la especie humana.<sup>8,9,14-16</sup>

La trompa se halla rodeada por las hojas del ligamento ancho y esta porción de peritoneo que la envuelve recibe el nombre de mesosalpinge. En su porción superior, la trompa está colocada hacia el intestino y peritoneo pélvico, y en su inserción uterina el oviducto se relaciona con el origen del ligamento redondo por delante y por debajo, y con el ligamento uteroovárico o ligamento suspensorio del ovario por detrás y por debajo. Desde su origen uterino, el oviducto se dirige en sentido lateral, aproximándose al ovario y continuándose la porción lateral del mesosalpinge con el ligamento infundíbulo-pélvico. En esta zona suelen localizarse dos restos mesonéfricos: el epoóforo, situado en el mesosalpinge entre la ampolla y el ovario, y el paraóforo, situado debajo del istmo y próximo a la unión uterotubárica. La porción final fimbriada de la trompa se halla en relación con la superficie medial del ovario, al que está unida por la fimbria.<sup>8,9,14-16</sup>

La longitud que se asigna a la porción extrauterina de la trompa de Falopio varía mucho según los diversos autores, desde 8 hasta 15 cm de longitud. En cien trompas normales se encontró una longitud que variaba desde 6 a 15 cm, con un promedio de 11 cm.

Para el propósito de la descripción anatómica de la trompa de Falopio, clásicamente se consideran en la misma cuatro porciones: la porción intersticial o intramural, que se extiende dentro de la pared del fundus uterino; la porción ístmica, que suele tener una longitud de 2 a 3 cm y está inmediatamente distal a la unión uterotubárica; la

porción dilatada o ampular, que alcanza unos 5 a 8 cm de longitud, y el infundíbulo o porción distal, en forma de trompeta o tuba, es el extremo distal con apariencia de embudo que se abre en la cavidad peritoneal a través del orificio abdominal (ostium abdominal). Esta porción del infundíbulo posee un vértice, una base, una superficie exterior y otra interior. El vértice corresponde a un orificio de 2 a 3 mm (ostium abdominal). La base o borde libre del pabellón muestra 10 o 15 franjas, entre las que hay una más larga que se fija al ovario.<sup>9</sup>

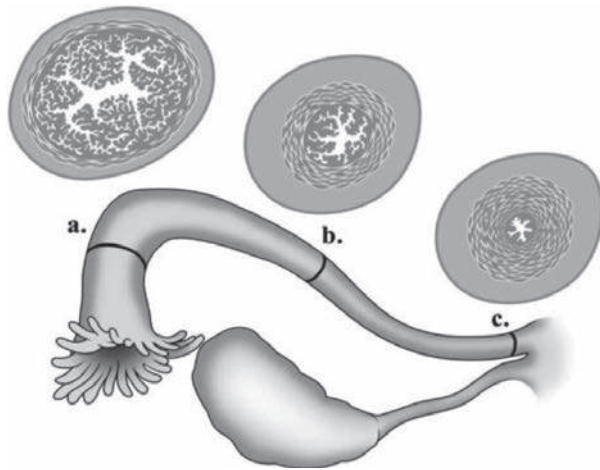
La primera descripción de la musculatura de la trompa se debe a JW Williams, quien en 1891 describió tres capas musculares en la trompa, a la que hasta entonces sólo se le habían asignado dos. Señaló la existencia de una capa profunda longitudinal, una capa media circular y una capa externa también longitudinal, y que la primera desaparecía dos centímetros más allá del extremo cornual de la trompa.<sup>16</sup>

**Porción intersticial o intramural.** Mide de 1 a 2.5 cm de longitud y su luz es muy fina, aproximadamente 100 a 400 µm. Posee un curso variable en el miometrio: 8% de los casos es curvo, 23% es rectilíneo y en el resto de los casos es tortuoso, a veces con dos a cuatro giros.

La transición entre la mucosa tubárica y uterina se realiza varios milímetros antes de la terminación de la trompa en la cavidad, por medio de una mucosa ciliada intermedia entre ambas.

La porción intramural de la trompa humana, a diferencia de otras especies, no posee ningún esfínter perfectamente definido, y únicamente pueden distinguirse en ella tres capas: la más externa se continúa con la porción de las fibras subperitoneales; una capa media vasomuscular con fibras paralelas al eje longitudinal de los vasos, y una capa más interna propia del sistema mülleriano, que está compuesta por cuatro sistemas de fibras arrolladas en espiral, que a la sección transversa tienen la apariencia de una capa media circular y dos capas longitudinales situadas por encima y por debajo de la anterior. La capa de fibra muscular lisa longitudinal de más de 100 micras de grosor y situada inmediatamente subyacente a la mucosa desaparece al alcanzar el istmo (Figura 2).<sup>16</sup>

**Porción ístmica.** En términos anatómicos, el istmo es la porción más estrecha del oviducto, que empieza en la unión uterotubárica y se extiende distalmente en una



**Figura 2.** Ilustración de la trompa de Falopio. Corte transversal en cada segmento: a) infundibular, b) ampular, c) ístmico.

longitud de 2 a 3 cm. La musculatura es la más densa de cualquier parte de la porción extrauterina de la trompa.

La capa longitudinal más interna disminuye conforme se aproxima hacia el ampulla y la musculatura, más desarrollada en esta región que en las de alrededor, hace que el istmo funcione como un verdadero esfínter. La mucosa de la porción ístmica de la trompa muestra ordinariamente de tres a seis pliegues primarios y su luz varía de 100 micras a 1 mm.

**Porción ampular.** La porción ampular de la trompa es la porción más larga de la misma; mide 5 a 8 cm de longitud y su luz varía de 1 a 2 mm. La capa muscular longitudinal más interna es difícil de distinguir en la ampolla y continúa como bucles musculares esparcidos y dispersos entre la lámina propia de los complejos pliegues mucosos que posee. La capa de fibras musculares a menudo está interrumpida por haces longitudinales.

**Porción infundibular.** Es la porción terminal de la trompa dilatada en forma de tuba y tiene un orificio, el ostium abdominal de la trompa, en el extremo frimbriado. Su musculatura constituye una unidad con la del ampulla y es fácilmente distensible hasta tres o cuatro veces su calibre habitual, cuando se inyecta líquido en su interior.

La musculatura más proximal a la fimbria se vuelve longitudinal, orientada en la base de la misma y en unión con la musculatura subperitoneal, formando la fimbria ovárica que se extiende hasta el polo craneal del ovario y aproxima la trompa al ovario.<sup>16</sup>

### Irrigación

El aporte de sangre arterial a la trompa procede de las arterias uterina y ovárica. En el mayor porcentaje de los casos, la trompa es irrigada de la siguiente manera: la arteria uterina, que asciende por los bordes laterales del útero, en las proximidades del cuerno uterino da una rama que irriga a dicho cuerno y la porción intersticial de la trompa. Dicha rama se divide en dos troncos, uno de los cuales irriga la porción media de la trompa, mientras que el otro se anastomosa con la arteria ovárica. La porción terminal del primero se anastomosa con una rama tubaria de la arteria ovárica, que a su vez se ha subdividido en dos ramas: una que irriga al ovario y se anastomosa con la rama ovárica de la arteria uterina y otra que irriga la porción distal de la trompa.

La arteria uterina y la arteria ovárica pueden mandar un segundo tronco al oviducto.

Puede decirse que la contribución de cada una de estas arterias (uterina y ovárica) varía con el individuo y a veces de lado a lado, pero, en general, la arteria uterina se encarga de irrigar las porciones intersticial, ístmica y ampular proximal, y la ovárica irriga el resto del oviducto.<sup>16</sup>

El drenaje venoso es habitualmente paralelo al arterial, y existen tres redes capilares interconectadas: en la mucosa, en la muscular y en la subserosa.<sup>16</sup>

### Inervación

La inervación de la trompa es doble: por un lado, la inervación parasimpática, escasa y mal conocida. La porción distal de la trompa está inervada por fibras vagales del plexo ovárico, y la proximal, por fibras de S2 a S4 que tras hacer sinapsis en los plexos pélvicos llegan al istmo e intersticio por medio de fibras cortas posganglionares.<sup>16</sup>

Por otro lado, la adrenérgica o simpática, bien conocida y extensa, cuyas fibras provienen de D10 a L2. Tiene dos tipos de neuronas:

- Neuronas posganglionares “largas”, que salen distalmente de los ganglios hipogástricos, celiaco, pélvico y posiblemente presacro.
- Neuronas “cortas” de los ganglios próximos, localizados en la región cervicovaginal.

El simpático inerva el músculo circular principalmente. El número de terminaciones nerviosas aumenta del

ámpula hacia el útero, de manera que son muy escasas en las fibras musculares del ámpula; sin embargo, en el istmo, que es muy rico en músculo, hay una riquísima innervación, sobre todo en el área ampular.

Existen receptores adrenérgicos alfa y beta; el estímulo de los alfa aumenta la contractilidad, mientras que el de los beta inhibe la función muscular. Se ha comprobado que los receptores alfa predominan durante la fase estrogénica del ciclo y que disminuyen con la luteínica.

La innervación aferente, que lleva la sensación del dolor, acompaña a los nervios simpáticos y deriva de los nervios simpáticos D11 y D12 y los nervios lumbares superiores. Las fibras aferentes viscerales viajan desde la trompa al sistema nervioso central por las vías autónomas. Los nervios sensoriales de fimbria y ampolla viajan a la médula vía plexo ovárico y nervio esplácnico.<sup>16</sup>

#### Drenaje linfático

Los vasos linfáticos de la trompa drenan en los ganglios lumbares o paraaórticos y todos ellos convergen en el mesosalpinx por medio de cuatro o cinco troncos principales.<sup>16</sup>

### TRANSPORTE DE GAMETOS

Las trompas de Falopio sirven de vías y facilitan el transporte de gametos, permiten la creación del ambiente propicio para la fertilización y participan en el desarrollo y transporte del embrión temprano. Estas funciones son completadas por el epitelio tubario y la capa de músculo liso subyacente. El oviducto, como se ha mencionado anteriormente, tiene cuatro regiones anatómicas desde su extremo distal al proximal: *la fimbria e infundíbulo, el ámpula, el istmo y el segmento intramural*.

Las estructuras del endosalpinx y miosalpinx en estos segmentos son diferentes y se correlacionan con sus papeles funcionales en el transporte de gametos y el proceso de fertilización. Además, si bien no se han identificado esfínteres desde el punto anatómico, las uniones entre el ámpula y el istmo y el útero y la porción intramural son esfínteres funcionalmente importantes que regulan el tiempo de estancia de los ovocitos y embriones tempranos en el oviducto.<sup>17-19</sup>

### TRANSPORTE A TRAVÉS DEL ISTMO

Una vez que los espermatozoides han alcanzado las trompas de Falopio, el aspecto más importante en el transporte a través del istmo, sin lugar a dudas, lo constituye la paradoja del transporte espermático en una dirección y el transporte del cigoto en otra. La luz de istmo es considerablemente más pequeña que la del ámpula, con cuatro pliegues característicos de la superficie epitelial en aposición uno con otro. El miosalpinx es prominente y el epitelio está compuesto en 75 a 80% de células secretorias, en contraste con el ámpula. La observación con microscopio electrónico del istmo humano demuestra cambios cíclicos en la morfología relacionados con el ciclo ovárico. En las fases foliculares temprana y media, las células secretoras tienen forma de cúpula, con secreciones que rodean las microvellosidades.<sup>20</sup> En el periodo periovulatorio, el lumen se llena con una secreción espesa y los pliegues de la mucosa ístmica se aproximan de manera importante. Esta condición persiste durante el periodo posovulatorio inmediato.<sup>20</sup> Las espesas secreciones del istmo pueden bloquear los cilios para permitir a los espermatozoides ascender al ámpula. En el periodo posovulatorio hay un marcado cambio en la luz del istmo, con dilatación relativa y aclaramiento del moco, lo que tal vez permite la movilización prouterina de los cilios para efectuar el movimiento del embrión.<sup>18,19,21</sup>

Estudios de especies de laboratorio y domésticas han mostrado que el esperma que alcanza el oviducto es almacenado en la parte caudal de la región ístmica a través de leptinas espermáticas asociadas con su superficie, que se unen a glicoconjugados de las células epiteliales del oviducto. Parece que estas interacciones incrementan la viabilidad del esperma y suprimen la capacitación y motilidad espermática, evidentemente con la modificación de las concentraciones de calcio intracelular en el espermatozoide. Cerca del momento en el que el ovocito entra en el ámpula de la salpinge, el esperma inicia el proceso de capacitación y es liberado desde el epitelio del oviducto en un estado de hiperactivación. Aun cuando hay una cantidad importante de bibliografía que sustenta la unión del esperma al oviducto en animales, no hay evidencia concluyente de que esto ocurra en humanos;

sin embargo, la viabilidad del espermatozoide humano *in vitro* es promovida por cocultivo con células epiteliales del oviducto, sin importar la falta de una unión firme.

La travesía del espermatozoide termina cuando logra cruzar el istmo, introducirse en el ámpula y alcanzar al óvulo al cual deberá penetrar para conseguir la fertilización, para ello se calcula que habrá efectuado al menos 20 mil latigazos de su cola.<sup>18,19,21-23</sup>

## CAPTURA OVULAR

El ovocito, una vez ocurrida la ovulación, debe ser transportado hasta el sitio donde, en condiciones normales, se lleva a cabo el proceso de la fertilización en el humano. En el concepto clásico, la fimbria se desliza sobre la superficie ovárica y recoge al ovocito con su envoltura de células de la granulosa.

En el humano, el mesotubarium ovárico (fimbria ovárica) está formado por un puente de colágena y células musculares lisas del estroma ovárico a la pared de la fimbria y la salpinx. Los estudios *in vitro* sugieren una variación cíclica en su actividad muscular con actividad máxima al tiempo de la ovulación, lo que quizá sirva para facilitar el contacto entre la fimbria y la gónada.

Al momento de la ovulación, la fimbria se vuelve tumescente y congestiva, exhibiendo movimientos pulsátiles y en barrido.<sup>18</sup>

La captura ovular en el fondo de saco es factible, pero la importancia de este mecanismo en el humano se desconoce.

Con el contacto inicial, la masa ovocito-cumulus se adhiere a la mucosa de la fimbria y es arrastrada dentro de la salpinx por los cilios con su motilidad en dirección a la cavidad uterina (prouterina). La succión creada por el líquido tubario no parece ser un factor en la captura ovular. La eficacia general de la captura ovular en el humano parece ser de alrededor de 44%.

La fimbria y el infundíbulo tienen la más alta densidad de células ciliadas en el oviducto (65% en humanos), que se mueven en una dirección centripeta (prouterina) en el periodo periovulatorio. En la mujer, los cilios de la fimbria se mueven aproximadamente siete veces por minuto con un ritmo metacrónico (no al unísono), y el porcentaje de células ciliadas y el área del oviducto

distal son factores importantes en la captura ovular. Los intensos movimientos de la fimbria y los cilios facilitan la captura del ovocito ovulado y su entrada al interior del ámpula, la cual tiene una delgada capa muscular y una mucosa que está constituida por numerosos pliegues, proveyendo una gran superficie para transporte e intercambio. El transporte se detiene cuando el ovocito alcanza la unión istmo-ampular, el sitio donde la fertilización ocurre.

Los hallazgos de especímenes de salpingectomía sugieren que los ovocitos permanecen en el ámpula humana por aproximadamente 72 horas. La pausa en el transporte del ovocito en la unión ístmico-ampular ocurre en diversas especies animales y quizá en humanos. Como se mencionó, aunque existe un efecto de esfínter, no hay bases anatómicas para que exista uno en la unión ístmico-ampular. Esta zona puede no ser fisiológicamente única, sino más bien representa la unión de dos regiones de diferente actividad y función.<sup>19</sup>

El segmento intramural de la salpinx, rodeado por abundante músculo liso, sirve como un esfínter fisiológico secundario. La actividad de este esfínter es regulada por inervación adrenérgica, hormonas esteroideas y prostaglandinas. El proceso de transporte de los gametos y el embrión es facilitado por la contracción y relajación del miosalpinx. Estudios de microscopia de luz distinguen capas de músculo liso longitudinales y circulares en la salpinx, pero el ámpula parece tener una organización diferente que consiste en una red continua de fibras de músculo liso anastomosadas al azar que están retorcidas repetidamente, dando ramificaciones en diferentes orientaciones. Se ha sugerido que esta simple red de fibras musculares genera ondas contráctiles al azar que causan una “mezcla” de los contenidos tubarios, un proceso que puede facilitar la fertilización y el desarrollo del embrión temprano mejorando el acceso a factores de crecimiento y nutrientes e intercambio de metabolitos. La producción local de prostaglandinas F2α y E2 (que estimulan la contracción) y de prostaciclina (que inhibe la contracción) probablemente juega un papel importante en la regulación del patrón de contracción y relajación de las capas musculares longitudinal y circular de las salpinges.<sup>21,22</sup>



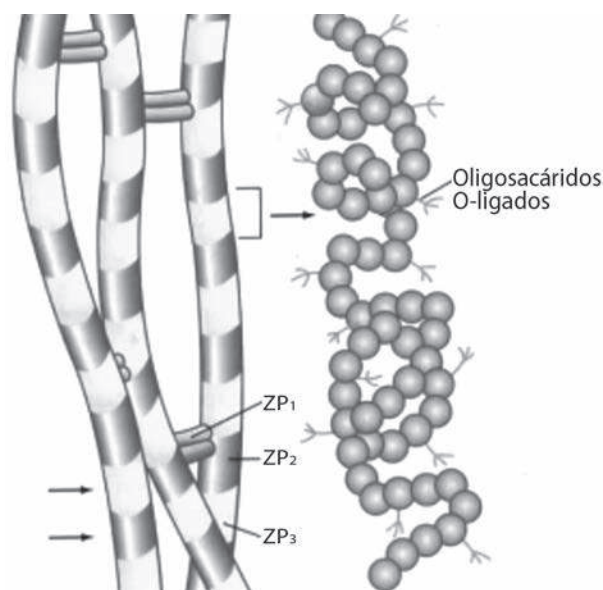
## LA FERTILIZACIÓN

Cuando los espermatozoides entran en el aparato reproductor femenino experimentan el proceso de capacitación. Durante la capacitación, las proteínas y lípidos de la membrana espermática cambian, incluida una salida significativa de colesterol de la membrana en preparación para la interacción con el ovocito. El espermatozoide penetra la capa de células del cumulus que rodea al ovocito por medio de su motilidad hiperactivada, que es consecuencia de la capacitación y de la hialuronidasa unida a la superficie del espermatozoide por un anclaje de glicosilfosfatidil-inositol. La movilidad espermática y la actividad hialuronidasa permiten al espermatozoide moverse a través de la matriz extracelular del cumulus para alcanzar la zona pelúcida. Al alcanzar la zona pelúcida, el espermatozoide capacitado lleva a cabo la *reacción acrosomal*, un proceso que es esencial para la fertilización. El acrosoma es un gran gránulo secretorio que contiene proteasas y hialuronidasas. En la reacción acrosomal, la membrana acrosomal externa se fusiona con la membrana plasmática del espermatozoide y se vacían los contenidos del acrosoma.<sup>23</sup>

La fertilización incluye al menos dos pasos clave iniciales: interacción y penetración de la zona pelúcida por el espermatozoide y fusión de las membranas del espermatozoide y del ovocito.

La zona pelúcida es una capa gelatinosa, no celular, que rodea al ovocito y al embrión preimplantación, compuesta por glucoproteínas y cuyas funciones principales son el reconocimiento espermático especie específico (con lo que evita la fertilización por espermatozoides no humanos) y la prevención de la polispermia (de modo que sólo un espermatozoide podrá fertilizar).

Aunque los mecanismos que permiten interactuar al espermatozoide humano y a la zona pelúcida del ovocito no están totalmente caracterizados, la mayor parte de los datos sugiere que una glucoproteína compleja en la zona pelúcida interactúa con una proteína unida a un carbohidrato de la superficie espermática. La zona pelúcida contiene tres glucoproteínas: ZP1, ZP2 y ZP3. ZP2 y ZP3 tienen una estructura filamentosa y ZP1 parece unirse a ZP2 y ZP3 en un complejo arreglo tridimensional (Figura 3).



**Figura 3.** Composición bioquímica de la zona pelúcida.

La ZP3 purificada bloquea de forma dosis-dependiente la capacidad del espermatozoide de unirse a la zona pelúcida. Esto implica que ZP3 es el receptor espermático de la zona. La interacción del espermatozoide con ZP3 induce la reacción acrosomal.<sup>24</sup> En humanos, la zona pelúcida está compuesta por cuatro glucoproteínas ZP1, ZP2, ZP3 y ZP4. La ZP3 actúa como receptor primario y junto con la ZP4 son relevantes para la inducción de la reacción acrosomal. Aunque los mecanismos que la activan no se comprenden completamente, se ha mostrado en varios estudios que la ZP4, además de inducir la reacción acrosomal, también interviene en la unión del espermatozoide.<sup>25</sup>

Después de que se completa la reacción acrosomal, el espermatozoide pierde su afinidad a ZP3 y la continuación de la unión del espermatozoide al ovocito parece ser dependiente de ZP2.

El espermatozoide penetra la zona pelúcida, en parte, por el impulso mecánico proporcionado por el flagelo y por enzimas hidrolíticas secretadas por el acrosoma que causan interrupción de la continuidad de dicha zona.

Un pequeño número de proteínas en la superficie del espermatozoide parecen ser responsables de la interacción con ZP3; éstas incluyen fertilina, galactosil transferasa y ciritestina. La B1,4-galactosiltransferasa en

la superficie del espermatozoide parece ser importante para la reacción acrosomal inducida por ZP3. La fertilina y la cirtestina son miembros de la familia ADAM (*A Disintegrin and Metalloprotease*), proteínas que pueden unirse a integrinas, pero también tienen actividad proteolítica. Otra proteína ovocitaria que es fundamental para la fertilización exitosa es la CD9, un miembro de la familia tetraspanina.

Una vez que las membranas del espermatozoide y el ovocito se fusionan, ocurre una despolarización de la membrana plasmática del ovocito que actúa como el bloqueo primario para polispermia. Poco después, la vía de señalamiento celular inositol fosfolípido es activada, resultando en un incremento en el calcio citosólico, el cual induce a los gránulos corticales submembrana a liberar sus contenidos. Los contenidos de los gránulos corticales cambian la cubierta glucoproteica de la zona pelúcida, previniendo la unión de espermatozoides mediante la hidrolización de oligosacáridos de ZP3 y por la división proteolítica de ZP2. Este proceso crea un bloqueo secundario para la polispermia.

## EPITELIO Y FLUIDO TUBARIOS

El epitelio tubario humano está compuesto de células ciliadas y secretoras que sufren alteraciones cíclicas en respuesta a cambios en las concentraciones de hormonas esteroides ováricas.<sup>26</sup> En ambas, fimbria y ampulla, las células epiteliales alcanzan su máxima altura, grado de ciliación y frecuencia de latido en la fase folicular tardía. Al final de la fase lútea se observa algo de atrofia celular y pérdida de cilios, particularmente en la fimbria, con hipertrofia y reciliación que ocurre en la fase folicular subsecuente. En contraste, si se logra un embarazo hay mayor atrofia y pérdida de cilios. Estas observaciones indican que la dominancia estrogénica promueve la ciliogénesis, mientras que la dominancia progestacional lleva a la atrofia y desciliación. La infertilidad femenina, presumiblemente por factor tubario, es una característica variable de la discinesia ciliar primaria y del síndrome de Kartagener, lo que indica que la función ciliar en el aparato reproductor femenino es importante, pero no absolutamente esencial, para la fertilización *in vivo*.<sup>27,28</sup>

El transporte de gametos, la fertilización y el desarrollo temprano del embrión ocurren en un ambiente

líquido creado por el epitelio tubario. La producción de líquido tubario por trasudación selectiva y secreción cambia durante el ciclo en primates.<sup>29,30</sup>

El líquido tubario se acumula a una tasa de 1 a 3 mL cada 24 horas, con un incremento significativo en la acumulación alrededor del periodo de ovulación. Se piensa que las células primarias responsables de la secreción del líquido en el oviducto son células no ciliadas, las cuales mantienen un potencial eléctrico transmural mediante el flujo de iones de cloro. Los mecanismos de secreción de líquido tubario y su regulación por hormonas esteroides, neurotransmisores y mediadores inflamatorios no se conocen por completo. El conocimiento de la composición del líquido tubario ha proporcionado información para el desarrollo de medios de cultivo para fertilización *in vitro* y el desarrollo embrionario temprano.<sup>30-32</sup> El líquido tubario está enriquecido con bicarbonato en comparación con el plasma, lo cual facilita la capacitación del espermatozoide mediante la activación de una adenilciclase espermática soluble; el bicarbonato también promueve la separación de la corona radiata del ovocito. El alto contenido de bicarbonato del líquido tubario se mantiene por la actividad de la anhidrasa carbónica en las células del epitelio tubario.

Hay variaciones cíclicas en el contenido de nutrientes del líquido tubario, lo cual puede influir el desarrollo del embrión humano *in vitro*.<sup>32</sup> Tal variación está ejemplificada por una disminución de seis veces en la glucosa, de 3.1 a 0.5 mM, de la fase folicular al momento de la ovulación, y un incremento en lactato de 4.9 a 10.5 mM durante el mismo periodo. Las concentraciones de piruvato en el líquido tubario (0.14 a 0.17 mM), un importante sustrato de energía para el embrión inicial, no cambian durante el ciclo. La arginina, la alanina y la glutamina son los aminoácidos más abundantes en el líquido tubario; éstos y muchos otros aminoácidos, excepto aspargina, se encuentran generalmente en concentraciones más altas durante la fase secretora. La taurina y la hipotaurina también son constituyentes principales que han sido implicados en el mejoramiento de la viabilidad de gametos y embriones preimplantación.

La albúmina es la principal proteína del líquido tubario que contiene proteínas secretoras del epitelio. Una glucoproteína semejante a la mucina de alto peso molecular llamada oviductina (también conocida como

glucoproteína específica del oviducto) es expresada exclusivamente por el epitelio del oviducto bajo la regulación de los estrógenos.<sup>33</sup> La oviductina tiene actividad similar a la citinasa que puede facilitar su unión a oligosacáridos en la zona pelúcida. Esta cubierta de oviductina previene el embarazo ectópico formando una barrera entre el embrión y el epitelio tubario. Los oviductos también expresan una variedad de factores de crecimiento y citocinas que pueden influir en el crecimiento y desarrollo del embrión.<sup>34</sup>

La actividad metabólica y secretora de las células epiteliales tubarias de animales y humanos se ha utilizado en la reproducción asistida humana. Diversos protocolos de cocultivo han resultado en aumento de las tasas de implantación y embarazo, revelando un efecto benéfico de un ambiente “similar al tubario”; sin embargo, no se sabe si algunos efectos benéficos del cocultivo son específicos del epitelio tubario o se trata de un efecto de salud general de una capa de células somáticas.

## EL EMBRIÓN TEMPRANO: SU FORMACIÓN, DESARROLLO Y TRANSPORTE

El precigoto se forma una vez que el espermatozoide penetra al ovocito. Se distingue por dos pronúcleos y dos cuerpos polares. El cigoto se forma cuando se rompe la membrana pronuclear. Durante este proceso, los cromosomas maternos y paternos se reorganizan y aparean en la primera división. En los preembriones de mamíferos, hasta el estadio de ocho células, las blastómeras son totipotenciales y la remoción de blastómeras no necesariamente altera el desarrollo embrionario. Después de este estadio, las células en el preembrión se diferencian claramente; las células superficiales se convierten en el trofoectodermo y darán origen a las estructuras extraembrionarias, como la placenta, mientras que las células internas forman la masa celular interna que dará origen al embrión. El blastocisto es el estadio del preembrión cuando él desarrolla una cavidad interna llena de líquido, el blastocele. Algunas moléculas de adhesión celular como la E-cadherina son esenciales para los procesos de compactación y cavitación necesarios para la formación del blastocisto.

De acuerdo con la terminología estricta, el estadio embrionario comprende el periodo entre la línea pri-

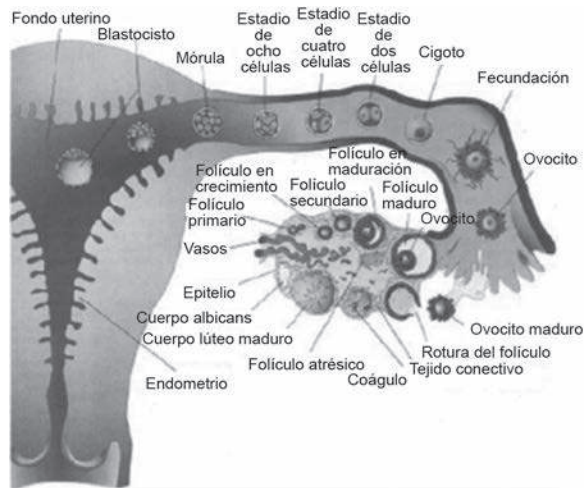
mitiva y los pasos iniciales en el desarrollo de todos los órganos principales. En el humano, el estadio embrionario inicia aproximadamente 14 días después de la fertilización; sin embargo, en la mayoría de los casos, el término embrión se utiliza para describir al producto de la concepción desde la primera división celular hasta los estadios iniciales del desarrollo de órganos.

Después de haber sido fertilizado en el ámpula, cerca de la unión ístmico-ampular, el cigoto permanece aproximadamente 72 horas. Durante este periodo experimenta los procesos de división celular y compactación para formar la mórula. Bajo la influencia de los esteroides ováricos, del sistema nervioso autónomo y del embrión mismo, la mórula es transportada a través del istmo y la porción intersticial de la salpinge a la cavidad uterina.

La teoría de “descargas en espigas” sostiene que los cigotos son movidos a lo largo del istmo por contracciones tubarias en el sentido que ellos se mueven lejos de una región activa y dentro de áreas inactivas. La progesterona puede acortar la región proximal inactiva del istmo e incrementar la frecuencia de las contracciones musculares. Esto alteraría el movimiento al azar del embrión y causaría también una tendencia prouterina. Los ovocitos humanos pueden ser recuperados de la región ístmica 96 horas después del pico de hormona luteinizante y aparentemente permanecen en el istmo por un tiempo relativamente breve.

La gonadotropina coriónica humana (hCG) liberada por el embrión temprano puede inducir la expresión de ARNm ciclooxigenasa (COX)-2 en el epitelio tubario, lo cual puede llevar a la producción elevada de prostaciclina que favorecería la apertura de los esfínteres tubarios. Esto permite el traslado de la mórula a la cavidad aproximadamente cuatro días después de la fertilización y señala el final de la importante participación de la trompa de Falopio en el proceso reproductivo.<sup>20,35-40</sup>

Otros procesos que incluyen compactación y cavitación de la mórula para dar paso al estadio de blastocisto y los múltiples fenómenos que culminan con la implantación del embrión y su desarrollo escapan de los objetivos de esta revisión, pero se han descrito en detalle en otras publicaciones (Figura 4).



**Figura 4.** Resumen esquemático del proceso reproductivo.

## CONCLUSIONES

Como señaló Herringler, Gabriele Fallopio debió quedar sorprendido cuando al disecar y abrir las trompas uterinas las halló huecas, lo que modificó por completo los conceptos que de manera equivocada habían sido sostenidos por sus predecesores hasta ese momento. Es fácil, entonces, imaginar su sorpresa si pudiera acceder a todo el conocimiento que se ha acumulado a la fecha sobre el conducto del cual él detalladamente describió su posición, forma, curso, volumen y características, y darse cuenta que ese conducto es en realidad un órgano fascinante que tiene una construcción anatómica e histológica compleja y sumamente especializada que le permiten ser el centro del proceso reproductivo participando en importantes funciones que incluyen: la captura del ovocito de la superficie ovárica, el delicado transporte de ambos gametos, facilitar el encuentro de estas células mediante la creación del ambiente óptimo para su fusión en el proceso de la fertilización, permitir el fino y complejo medio ambiente para el desarrollo del embrión en sus primeras etapas y, finalmente, su transporte a la cavidad uterina en el momento preciso en el que ha adquirido las características necesarias para su posterior implantación y desarrollo en la cavidad uterina.

## REFERENCIAS

1. Bayle AL. Biographie médicale. Paris: Delahays, 1855.

2. Speert H. Gabriele Fallopio and the fallopian tubes. *Obstet Gynecol* 1955;6:467-470.
3. Fallopius G. De Morbo Gallico. Patavii: apud C. Gryphium, 1563.
4. Gabrielis Fallopii. Medici Mutinensis Observationes Anatomicae. Venetiis: apud MA Ulmum, 1561.
5. Vesalii A. Anatomiarum Gabrielis Fallopii Observationum Examen, Venetiis: apud Franciscum de Franciscis, Senesem, 1564. (A Dutch translation was published in 1994 by the Royal Belgian Medical Academy.)
6. Vesalio A. Andreae Vesalii De humani corporis fabrica libri septem. Traducción al español de Avelino Domínguez García y Florentino Fernández González, prólogo de Pedro Laín Entralgo. Madrid: Ediciones Doce Calles, 1997.
7. Barrière P, Mirallie S, Jean M. Embryologie de l'appareil génital féminin. *Encycl Méd Chir. Editions Scientifiques et Médicales. Paris: Elsevier SAS, Gynécologie*, 2000;10-A-08-12.
8. Milano E. Les siècles d'or de la médecine. Padova xve-xviii siècles; 1989.
9. Paurestein CJ, Woodruff JD, Zachary AS. Factors influencing physiologic activities in the Fallopian tube: the anatomy, physiology and pharmacology of tubal transport. *Obstet Gynecol Surv* 1968;3:215-243.
10. Thiery M, Houtzager H. *Der Vrouwen Vrouwelijkheid*. Rotterdam: Erasmus Publ, 1997.
11. Laín-Entralgo P. Historia de la medicina moderna y contemporánea. 2ª ed. Barcelona: Científico-médica, 1963.
12. O'Malley CD. Historia universal de la medicina. Vol. 4. Madrid: Salvat, 1973:43-77.
13. O'Malley CD. Gabrielle Falloppio. *Dictionary of Scientific Biography*. New York: Charles Scribner's sons, 1978;519-521.
14. Fernández del Castillo SC. Aparato genital femenino según Vesalio (primera parte). *Ginecol Obstet Mex* 2008;76(11):685-690.
15. Thiery M. Gabriele Fallopio (1523-1562) and the Fallopian tube. *Gynecol Surg* 2009;6:93-95.
16. Inthraphuvasak J, Pellicer A, Friedberg V, Bonilla-Musoles F. Microcirugía tubaria. Barcelona: JIMS, 1984;29-35.
17. Velázquez CG. Fisiología de la reproducción humana. *Rev Mex Med Reprod* 2009;1(4):115-130.
18. Croxatto HB. Physiology of gamete and embryo transport through the fallopian tube. *Reprod Biomed Online* 2002;4:160-169.
19. Pacey AA, Hill CJ, Scudamore IW, Warren MA, et al. The interaction *in vitro* of human spermatozoa with epithelial cells from the human uterine (fallopian) tube. *Human Reprod* 1995;10:360-366.
20. Lee DR, Lee JE, Yoon HS, Lee HJ, et al. The supplementation of culture medium with protease improves the hatching rate of mouse embryos. *Hum Reprod* 1997;12:2493-2498.
21. Gordts S, Campo R, Rombauts L, Brosens I. Endoscopic visualization of the process of fimbrial ovum retrieval in the human. *Hum Reprod* 1998;13:1425-1428.
22. Bateman BG. Surgical management of distal tubal obstruction, are we making progress? *Fertil Steril* 1987;48:523-541.
23. Vizza E, Correr S, Muglia U, Marchioli F, Motta PM. The three-dimensional organization of the smooth musculature



- in the ampulla of the human falopian tube: a new morpho-functional model. *Hum Reprod* 1995;10:2400-2405.
24. Huang JC, Arbab F, Tumbusch KJ, Goldsby JS, et al. Human falopian tubes express prostacyclin (PGI) synthase and cyclooxygenases and synthesize abundant PGI. *J Clin Endocrinol Metab* 2002;87:4361-4368.
  25. Ganguly A, Bukovsky A, Sharma RK, Bansal P, et al. In humans, zona pellucida glycoprotein-I binds to spermatozoa and induces acrosomal exocytosis. *Hum Reprod* 2010;25:1643-1656.
  26. Langlais J, Zollinger M, Plante L, Chapdelaine A, et al. Localization of cholesteryl sulfate in human spermatozoa in support of a hypothesis for the mechanism of capacitation. *Proc Natl Acad Sci USA* 1981;78:7266-7270.
  27. Florman HM, Wassarman PM. O-linked oligosaccharides on mouse egg ZP3 account for its sperm receptor activity. *Cell* 1985;41:313-324.
  28. Verhage HG, Bareither ML, Jaffe RC, Akbar M. Cyclic changes in ciliation, secretion and cell height of the oviductal epithelium in women. *Am J Anat* 1979;156:505-521.
  29. Greenstone M, Rutman A, Dewar A, Mackay I, Cole PJ. Primary ciliary dyskinesia: Cytological and clinical features. *Q J Med* 1988; 67:405-423.
  30. Afzelius BA, Camner P, Mossberg B. On the function of cilia in the female reproductive tract. *Fertil Steril* 1978;29:72-74.
  31. Leese HJ, Tay JI, Reischl J, Downinig SJ. Formation of Fallopian tubal fluid: Role of a neglected epithelium. *Reproduction* 2001;121:339-346.
  32. Tay JI, Rutherford AJ, Killick SR, Maguiness SD, et al. Human tubal fluid: production, nutrient composition and response to adrenergic agents. *Hum Reprod* 1997;12:2451-2456.
  33. Gardner DK, Lane M, Calderon I, Leeton J. Environment of the preimplantation human embryo *in vivo*: metabolite analysis of oviduct and uterine fluids and metabolism of Cumulus cells. *Fertil Steril* 1996;65:349-353.
  34. Devreker F, Englert Y. *In vitro* development and metabolism of embryo up to the blastocyst stage. *Eur J Obstet Gynecol Reprod Biol* 2000;92:51-56.
  35. Buhi WC. Characterization and biological roles of oviduct-specific, oestrogen-dependent glycoprotein. *Reproduction* 2002;123:355-362.
  36. Yeung WSB, Lee CKF, Xu JS. The oviduct and development of the preimplantation embryo. *Reprod Med Rev* 2002;10:21.
  37. Reithmacher D, Brinkman V, Birchmeier C. A targeted mutation in the mouse E-cadherin gene results in defective pre-implantation development. *Proc Natl Acad Sci USA* 1995;92(3):855-859.
  38. Croxatto HB, Ortiz ME, Diaz S, Hess R, et al. Studies on the duration of egg transport by the human oviduct. II. Ovum location at various intervals following luteinizing hormone peak. *Am J Obstet Gynecol* 1978;132:629-634.
  39. Perona RM, Wassarman PM. Mouse blastocysts hatch *in vitro* by using a trypsin-like proteinase associated with cells of mural trophoctoderm. *Dev Biol* 1986;114:42-52.
  40. Lyons RA. The reproductive significance of human Fallopian tube cilia. *Hum Reprod Update* 2006;12(4):363-372.